ĐẠI HỌC HUẾ
TRƯỜNG ĐẠI HỌC Y DƯỢC

NGUYỄN DUY THỊNH

NGHIÊN CỨU ĐẶC ĐIỂM MÔ BỆNH HỌC VÀ KIỂU HÌNH MIỄN DỊCH CỦA U LYMPHO DẠ DÀY - RUỘT

LUẬN ÁN TIẾN SĨ Y HỌC

HUẾ - 2025

ĐẠI HỌC HUẾ
TRƯỜNG ĐẠI HỌC Y DƯỢC

NGUYỄN DUY THỊNH

NGHIÊN CỨU ĐẶC ĐIỂM MÔ BỆNH HỌC VÀ KIỂU HÌNH MIỄN DỊCH CỦA U LYMPHO DẠ DÀY - RUỘT

LUẬN ÁN TIẾN SĨ Y HỌC

Ngành: KHOA HỌC Y SINH

Mã số: 9720101

Người hướng dẫn khoa học:

PGS.TS. ĐẶNG CÔNG THUẬN

HUẾ - 2025

LỜI CẢM ƠN

Để hoàn thành luận án này, tôi đã được sự giúp đỡ tận tâm của quý thầy cô và bạn bè, đồng nghiệp.

Tôi xin bày tỏ lòng biết ơn sâu sắc tới quý Thầy Cô của Viện Y sinh học, Phòng Đào tạo sau Đại học, Trường đại học Y - Dược, Đại học Huế đã hết sức quan tâm, tạo điều kiện tốt nhất cho tôi trong quá trình học tập.

Đặc biệt, tôi xin bày tỏ lòng biết ơn sâu sắc nhất đến Thầy PGS.TS. Đặng Công Thuận đã trực tiếp hướng dẫn tôi với lòng nhiệt tình, tận tụy, đóng góp những ý kiến vô cùng quý báu trong suốt quá trình hoàn thiện luận án này. Thầy đã hỗ trợ và truyền cảm hứng cho tôi rất nhiều trong chuyên môn, trong nghiên cứu khoa học, cũng như đã dạy bảo tôi những bài học quý giá trong cuộc sống.

Tôi cũng xin được cảm ơn đến tập thể Khoa Giải phẫu bệnh, Bệnh viện Trường Đại học Y - Dược Huế; Trung tâm Giải phẫu bệnh và Sinh học phân tử - Bệnh viện K, Hà Nội; Khoa Giải phẫu bệnh, Bệnh viện Trung ương Huế đã tạo điều kiện tốt nhất cho tôi học tập, lấy số liệu và hoàn thành luận án này.

Tôi xin chân thành cảm ơn Ban lãnh đạo và quý đồng nghiệp Trường Đại học Tây Nguyên, Bệnh viện Trường Đại học Tây Nguyên đã luôn giúp đỡ, chia sẻ, động viên, tạo điều kiện cho tôi trong quá trình học tập.

Cuối cùng, tôi xin dành lời cảm ơn đến gia đình và người thân đã bên cạnh tôi trong những thời điểm khó khăn nhất.

Học viên

Nguyễn Duy Thịnh

LỜI CAM ĐOAN

Tôi xin cam đoan đây là công trình nghiên cứu của riêng tôi. Các số liệu nghiên cứu là trung thực và chính xác, các kết quả nghiên cứu chưa được công bố trong bất kỳ tài liệu khoa học nào và bởi tác giả nào khác. Nếu có gì sai sót tôi xin hoàn toàn chịu trách nhiệm.

Tác giả luận án

Nguyễn Duy Thịnh

MỤC LỤC

LỜI CẢM ƠN ..... **I**

LỜI CAM ĐOAN ..... **II**

MỤC LỤC ..... **III**

DANH MỤC TỪ VIẾT TẮT ..... **V**

DANH MỤC BẢNG ..... **VII**

DANH MỤC HÌNH ẢNH, SƠ ĐỒ ..... **IX**

ĐẶT VẤN ĐỀ **1**

1. TÍNH CẤP THIẾT CỦA ĐỀ TÀI 1

2. Ý NGHĨA KHOA HỌC 3

3. Ý NGHĨA THỰC TIỄN 3

CHƯƠNG 1. TỔNG QUAN TÀI LIỆU **4**

1.1. TỔNG QUAN VỀ U LMYPHO DẠ DÀY – RUỘT 4

1.2. ĐẶC ĐIỂM MÔ BỆNH HỌC U LYMPHO DẠ DÀY – RUỘT 22

1.3. ĐẶC ĐIỂM HÓA MÔ MIỄN DỊCH CỦA U LYMPHO DẠ DÀY-RUỘT 31

1.4. CÁC NGHIÊN CỨU LIÊN QUAN VỀ MÔ BỆNH HỌC VÀ HÓA MÔ MIỄN DỊCH U LYMPHO DẠ DÀY RUỘT TRONG VÀ NGOÀI NƯỚC 38

CHƯƠNG 2. ĐỐI TƯỢNG VÀ PHƯƠNG PHÁP NGHIÊN CỨU **41**

2.1. ĐỐI TƯỢNG NGHIÊN CỨU 41

2.2. PHƯƠNG PHÁP NGHIÊN CỨU 41

2.3. CÁC BIẾN SỐ TRONG NGHIÊN CỨU 57

2.4. XỬ LÝ VÀ PHÂN TÍCH SỐ LIỆU 62

2.5. ĐẠO ĐỨC TRONG NGHIÊN CỨU Y SINH HỌC 63

CHƯƠNG 3. KẾT QUẢ NGHIÊN CỨU 64

3.1. ĐẶC ĐIỂM CHUNG CỦA ĐỐI TƯỢNG NGHIÊN CỨU, ĐẶC ĐIỂM LÂM SÀNG VÀ NỘI SOI – ĐẠI THỂ 64

3.2. PHÂN LOẠI KIỂU HÌNH MIỄN DỊCH VÀ ĐẶC ĐIỂM MÔ BỆNH HỌC U LYMPHO DẠ DÀY - RUỘT 69

3.3. LIÊN QUAN CỦA TÍP MÔ HỌC VỚI MỘT SỐ ĐẶC ĐIỂM LÂM SÀNG, NỘI SOI CỦA U LYMPHO DẠ DÀY – RUỘT 78

CHƯƠNG 4. BÀN LUẬN 88

4.1. ĐẶC ĐIỂM CHUNG, ĐẶC ĐIỂM LÂM SÀNG VÀ NỘI SOI 88

4.2. ĐẶC ĐIỂM MÔ BỆNH HỌC VÀ HÓA MÔ MIỄN DỊCH CỦA U LYMPHO DẠ DÀY - RUỘT 96

4.3. MỐI LIÊN QUAN GIỮA CÁC ĐẶC ĐIỂM LÂM SÀNG, NỘI SOI VỚI TÍP MÔ HỌC CỦA CÁC U LYMPHO DẠ DÀY - RUỘT 112

HẠN CHẾ CỦA ĐỀ TÀI 116

KẾT LUẬN 117

KIẾN NGHỊ 119

DANH MỤC CÔNG TRÌNH ĐÃ CÔNG BỐ CỦA TÁC GIẢ 120

TÀI LIỆU THAM KHẢO 121

PHỤ LỤC P1

DANH MỤC TỪ VIẾT TẮT

Chữ viết tắt/Ký hiệu	Tiếng Anh	Tiếng Việt
ABC	Activated B-cell-like	Tế bào B hoạt hóa
CD	Cluster of Differentiation	Cụm biệt hoá
CT	Computed Tomography	Chụp cắt lớp vi tính
DAB	Diaminobenzidine	
D-FL	Duodenal follicular lymphoma	U lmypho thể nang típ tá tràng
DLBCL	Diffuse large B cell lymphoma	U lmypho tế bào B lớn lan toả
EATL	Enteropathy-associated T-cell lymphoma	U lmypho T liên quan bệnh lý ruột
EBV	Epstein–Barr virus	
ENKTL	Extranodal NK/T cell ULP –	U lmypho tế bào NK/T ngoài hạch
FDG	Fluorodeoxyglucose	
FL	Follicular ULP	U lmypho thể nang
GCB	Germinal center B-cell-like	Tế bào B tâm mầm
HE	Hematoxylin Eosin	
HMMD		Hoá mô miễn dịch
IPI	International prognostic index	Chỉ số tiên lượng quốc tế
IPSID	Immunoproliferative small intestinal disease	Bệnh ruột non do tăng sinh miễn dịch
MALT	Mucosa associated lymphoid tissue	Mô lympho liên kết niêm mạc

MCL	Mantle cell lymphoma	U lympho tế bào áo nang
MEITL	Monomorphic epitheliotropic intestinal T-cell lymphoma	U lympho tế bào T biểu mô đơn dạng
MRI	Magnetic Resonance Imaging	Cộng hưởng từ
NK	Natural killer (cell)	Tế bào giết tự nhiên
NSAIDs	Non-steroidal antiinflamatory drug	Thuốc chống viêm không steroid
PET/CT	Positron Emission Tomography	Chụp cắt lớp phát xạ positron
SLL	Small lymphocytic lymphoma	U lympho tế bào nhỏ
TCR	T cell receptor	Thụ thể tế bào T
ULP		U lympho
WHO	World Health Organization	Tổ chức y tế thế giới

DANH MỤC BẢNG

Bảng 1.1. Vị trí hay gặp của các dưới típ mô học của u lympho dạ dày ruột [24] 6
Bảng 1.2. Các yếu tố nguy cơ của u lympho dạ dày - ruột nguyên phát [24] .. 9
Bảng 1.3. Phân loại típ mô bệnh học của WHO cho u lympho dạ dày - ruột 2019 [140] 15
Bảng 1.4. Phân loại giai đoạn theo hệ thống Ann Arbor điều chỉnh và phân loại Paris [124] 16
Bảng 1.5. Hệ thống phân loại Lugano và phân loại Paris u lympho ống tiêu hoá [107] 17
Bảng 1.6. Phân nhóm các thể u lympho không Hodgkin theo khả năng sống còn [24] 18
Bảng 1.7. Chỉ số quốc tế cho tiên lượng u lympho không Hodgkin [24] 18
Bảng 1.8. Phân loại giai đoạn mô học GELA đánh giá u MALT sau điều trị [85] 21
Bảng 1.9. Thang điểm Wotherspoon đánh giá thâm nhiễm lympho ở dạ dày [96] 24
Bảng 1.10. Phân loại mô học theo WHO của u lympho nang [57] 27
Bảng 2.1. Chẩn đoán và phân loại u lympho hay gặp tại dạ dày-ruột theo WHO 2019 [38] 48
Bảng 2.2. Nguyên tắc biểu hiện và ý nghĩa của các dấu ấn miễn dịch được sử dụng trong nghiên cứu [34] 50
Bảng 3.1. Phân bố các nhóm tuổi của các đối tượng nghiên cứu (n=159) 65
Bảng 3.2. Phân bố giới tính trong mẫu nghiên cứu (n=159) 65
Bảng 3.3. Đặc điểm lâm sàng của ULP dạ dày – ruột (n=159) 66
Bảng 3.4. Mẫu bệnh phẩm sinh thiết trong nghiên cứu (n=159) 67
Bảng 3.5. Vị trí tổn thương của các đối tượng nghiên cứu (n=159) 67
Bảng 3.6. Đặc điểm tổn thương phát hiện trên đại thể, nội soi (n=159) 68

Bảng 3.7. Phân loại các u lympho dạ dày - ruột bằng kỹ thuật hóa mô miễn dịch (n=159) 69
Bảng 3.8. Đặc điểm mô bệnh học chung của u lympho dạ dày – ruột (n=159) 71
Bảng 3.9. Đặc điểm mô bệnh học u lympho tế bào B lớn lan tỏa (n =99) 72
Bảng 3.10. Đặc điểm mô bệnh học của u lympho liên kết niêm mạc (n=33). 73
Bảng 3.11. Đặc điểm mô bệnh học của u lympho típ tế bào áo nang (n=15). 74
Bảng 3.12. Đặc điểm mô bệnh học của u lympho típ tế bào lympho nhỏ (n = 2) 74
Bảng 3.13. Đặc điểm mô bệnh học của u lympho thể nang và u lympho thể nang tá tràng (tổng n = 4) 75
Bảng 3.14. Đặc điểm mô bệnh học của u lympho có nguồn gốc tế bào T (n = 6) 76
Bảng 3.15. Đối chiếu định hướng phân loại bằng mô bệnh học so với kết quả hoá mô miễn dịch 77
Bảng 3.16. Mối liên quan giữa típ mô học và đặc điểm lâm sàng (n=159).... 78
Bảng 3.17. Mối liên quan giữa dưới típ u lympho tế bào B lớn lan tỏa với đặc điểm lâm sàng, nội soi 80
Bảng 3.18. Mối liên quan giữa đặc điểm lâm sàng và nhóm mô học u lympho tiến triển nhanh và u lympho tiến triển chậm (n=159) 81
Bảng 3.19. Mối liên quan giữa vị trí tổn thương và típ mô học (n=159) 83
Bảng 3.20. Mối liên quan giữa đặc điểm nội soi và típ mô học (n=159) 84
Bảng 3.21. Mối liên quan giữa đặc điểm nội soi với ULP tiến triển nhanh và u lympho tiến triển chậm (n=159) 86
Bảng 4.1. Ví trí u lympho dạ dày – ruột của các nghiên cứu 90
Bảng 4.2. Phân loại nội soi của u lympho dạ dày – ruột 92
Bảng 4.3. Phân loại u lympho dạ dày – ruột bằng hóa mô miễn dịch 103
theo các nghiên cứu 103

DANH MỤC HÌNH ẢNH, SƠ ĐỒ

Hình ảnh:

Hình 1.1. Tổ chức lympho ở dạ dày - ruột [54], [118] 7
Hình 1.2. Nguyên lý phân loại u lympho của Tổ chức y tế thế giới 8
Hình 1.3. Tổn thương trên nội soi của u MALT [32] 11
Hình 1.4. Hình ảnh nội soi của u lympho tế bào B lớn lan tỏa [32] 12
Hình 1.5. Hình ảnh u lympho dạ dày – ruột trên CT [90]..... 13
Hình 1.6. Sự phát triển trong phân loại u lympho [43]..... 14
Hình 1.7. Các mức độ đáp ứng mô học sau điều trị u MALT [140] 22
Hình 1.8. Tổn thương lympho biểu mô..... 23
Hình 1.9. Mô bệnh học u lympho liên kết đến niêm mạc [140] 25
Hình 1.10. Hình u lympho liên kết niêm mạc biệt hóa tương bào [140]. 26
Hình 1.11. U lympho thể nang tá tràng [19] 27
Hình 1.12. U lympho tế bào áo nang [141]..... 28
Hình 1.13. Mô học u lympho tế bào B lớn lan tỏa [141] 29
Hình 1.14. U lympho Burkitt [141]..... 29
Hình 2.1. Phân biệt trên mô học giữa quá sản lành tính (trái) và u lympho dạ dày - ruột ác tính (phải) [36, 141] 45
Hình 2.2. Hình thái mô học của u 46
Hình 2.3. Các hình thái tế bào u ghi nhận trên mô bệnh học [141,142] 47
Hình 2.4. Biểu hiện dương tính của CD3 và CD20 [112] 53
Hình 2.5. Đánh giá biểu hiện CD5 và CD23 [112]..... 53
Hình 2.6. Đánh giá biểu hiện của Bcl2 trong quá sản nang phản ứng và u lympho thể nang [34] 54

Hình 2.7. Đánh giá biểu hiện của dấu ấn CD10 và Bcl6 [112] 54
Hình 2.8. Đánh giá biểu hiện dấu ấn Cyclin D1 và SOX11[112]..... 54
Hình 2.9. Đánh giá biểu hiện của chỉ số Ki-67 [112] 54
Hình 3.1. Phân bố tuổi của các đối tượng nghiên cứu 64
Hình 3.2. Đặc điểm tổn thương trên nội soi..... 68
Hình 3.3. Đặc điểm nội soi, mô bệnh học của các típ mô học..... 85

Sơ đồ:

Sơ đồ 2.1. Sơ đồ nghiên cứu 43
Sơ đồ 2.2. Tiếp cận chẩn đoán típ u lympho tế bào B kích thước nhỏ đến trung bình 56
Sơ đồ 2.3. Tiếp cận chẩn đoán dưới típ u lympho tế bào B lớn lan tỏa 57

ĐẶT VẤN ĐỀ

1. TÍNH CẤP THIẾT CỦA ĐỀ TÀI

U lympho đường tiêu hóa là một nhóm bệnh phức tạp, chiếm 10-15% u lympho không Hodgkin và có tỉ lệ cao nhất với 30-40% u lympho ngoài hạch [32]. Theo Globocan 2022 u lympho không Hodgkin có tỉ lệ mắc đứng thứ 10 và tử vong đứng thứ 11 trong số các bệnh ung thư trên toàn cầu [50]. Trong đó, u lympho không Hodgkin ở dạ dày - ruột ngày càng được phát hiện nhiều hơn nhờ sự phát triển mạnh mẽ của kỹ thuật nội soi tiêu hóa [53], [106]. Năm 2019, Tổ chức y tế thế giới đã phát hành Phân loại u đường tiêu hóa lần thứ 5 trong loạt "sách xanh", đã tách phân loại về u lympho đường tiêu hóa thành một bảng phân loại riêng, trong đó chủ yếu u lympho ở dạ dày - ruột. Trong bảng phân loại này có sự bổ sung, sắp xếp lại một số típ [49]. Phân loại cũng đưa ra tiêu chuẩn chẩn đoán thiết yếu và tiêu chí mong muốn. Tiêu chuẩn thiết yếu là những đặc điểm phải có để thiết lập chẩn đoán và tiêu chuẩn mong muốn là những đặc điểm hỗ trợ tốt cho chẩn đoán nhưng không bắt buộc [32].

Việc chẩn đoán chính xác nhóm bệnh này bằng mô bệnh học thường quy là rất khó do phân loại phức tạp và khó phân biệt giữa các típ mô học [5]. Kết hợp với mô bệnh học, kỹ thuật hóa mô miễn dịch cho phép thiết lập các kiểu hình miễn dịch (Immunophenotypes) đặc trưng cho mỗi típ mô học của u lympho dạ dày-ruột. Sử dụng bộ dấu ấn (panel) thích hợp để đưa ra được chẩn đoán và phân loại chính xác đồng thời tránh lãng phí các chi phí cho các dấu ấn không cần thiết. Do vậy câu hỏi cần đặt ra là khi nào và bộ dấu ấn hóa mô miễn dịch như thế nào cần được sử dụng đối với mỗi nhóm đặc điểm của mô bệnh học nghi ngờ u lympho dạ dày – ruột? Đồng thời việc kết hợp hai kỹ thuật giải phẫu bệnh này có đáp ứng được chẩn đoán và phân loại theo Tổ chức y tế thế giới năm 2019 cho u lympho ở dạ dày – ruột hay không? Vì phân loại này

vốn được xem là phân loại rất có ý nghĩa cho tiên lượng, theo dõi và điều trị nhóm bệnh lý này.

Ở nước ta đến nay đã có nhiều nghiên cứu có giá trị về đặc điểm mô bệnh học và hóa mô miễn dịch u lympho không Hodgkin nói chung và tại hạch như nghiên cứu của Nguyễn Phi Hùng năm 2008 [7], Nguyễn Khắc Tuyến năm 2020 [14]. Các nghiên cứu lâm sàng của Vũ Thanh Huyền năm 2022 hay Trần Thắng năm 2023 về u lympho dạ dày – ruột có sử dụng phân loại 2019 của Tổ chức Y tế thế giới nhưng chưa phân tích về đặc điểm mô bệnh học và kiểu hình miễn dịch của nhóm bệnh lý này [12]. Các nghiên cứu chuyên sâu về mô bệnh học và hóa mô miễn dịch của u lympho dạ dày - ruột được công bố như nghiên cứu của Nguyễn Văn Chủ năm 2005 hay Trần Hương Giang năm 2011 [3], [4, 5], các nghiên cứu này sử dụng phân loại 2001 và 2008 của Tổ chức y tế thế giới và với cỡ mẫu còn hạn chế. Do đó chúng tôi nghiên cứu đề tài *"**Nghiên cứu đặc điểm mô bệnh học và kiểu hình miễn dịch của u lympho dạ dày – ruột**"* nhằm tìm kiếm, xây dựng và đề xuất được các kiểu hình miễn dịch đặc trưng cho các típ mô học của u lympho dạ dày - ruột thường gặp dựa trên mô bệnh học thường quy kết hợp bộ dấu ấn hóa mô miễn dịch gồm D20, CD79a, CD3, CD5, CD10, Bcl2, Bcl6, CD23, Ki67, Mum1, Cyclin_D1 và các dấu ấn AE1/3, LCA, SOX11, CD4, CD8 khi cần thiết với mong muốn góp phần hoàn thiện quy trình chẩn đoán chính xác nhóm bệnh này. Đề tài gồm hai mục tiêu sau:

1. Mô tả đặc điểm mô bệnh học và hoá mô miễn dịch của u lympho dạ dày - ruột theo phân loại của Tổ chức Y tế Thế giới năm 2019.

2. Khảo sát kiểu hình miễn dịch của các típ mô bệnh học và mối liên quan giữa típ mô bệnh học với một số đặc điểm lâm sàng, nội soi.

2. Ý NGHĨA KHOA HỌC

Nghiên cứu cung cấp tỉ lệ các típ u lympho dạ dày - ruột, đặc điểm đặc trưng về mô bệnh học, kiểu hình miễn dịch của một số típ u lympho dạ dày - ruột tại Việt Nam. Trong đó có các típ, dưới típ mà các nghiên cứu trong nước về mô bệnh học và hóa mô miễn dịch u lympho dạ dày – ruột trước đây chưa ghi nhận.

Nghiên cứu cũng ghi nhận mối liên quan giữa các típ mô bệnh học theo phân loại WHO - 2019 với một số đặc điểm lâm sàng, kiểu tổn thương trên nội soi của u lympho dạ dày - ruột.

3. Ý NGHĨA THỰC TIỄN

Kết quả nghiên cứu góp phần làm rõ đặc điểm mô bệnh học của nhóm bệnh u lympho dạ dày – ruột từ đó có thể cung cấp các thông tin tham khảo cho việc chẩn đoán, định hướng chẩn đoán nhóm bệnh lý này trên mô bệnh học thường quy. Với đề xuất sơ đồ chẩn u lympho dạ dày - ruột là gợi ý hữu ích cho việc lựa chọn bộ dấu ấn hóa mô miễn phù hợp đồng thời giúp thuận tiện cho việc định típ dựa trên mô bệnh học và hóa mô miễn dịch. Hiện tại sơ đồ đã bước đầu được áp dụng tại đơn vị giải phẫu bệnh một số bệnh viện.

CHƯƠNG 1. TỔNG QUAN TÀI LIỆU

1.1. TỔNG QUAN VỀ U LMYPHO DẠ DÀY – RUỘT

1.1.1. Khái niệm và dịch tễ u lympho ở dạ dày - ruột

U lympho (ULP) dạ dày – ruột có thể là u nguyên phát tại dạ dày – ruột hoặc khối u thứ phát trong bệnh cảnh ULP toàn thân [124]. Các u nguyên phát phải thỏa mãn năm tiêu chuẩn được Dawson và cộng sự đề xuất vào năm 1961, gồm: không có tổn thương hạch ngoại vi tại thời điểm chẩn đoán; không có hạch trung thất; số lượng và công thức bạch cầu bình thường; chỉ quan sát thấy hạch vùng gần tổn thương đường tiêu hóa; không có thâm nhiễm gan, lách [55]. Hiện nay Tổ chức y tế thế giới (WHO) đưa ra tiêu chuẩn về ULP nguyên phát dạ dày – ruột ít nghiêm ngặt hơn, đó là vẫn cho phép bệnh hiện diện ở cơ quan khác hay hạch ở xa và bệnh biểu hiện nổi trội ở dạ dày - ruột. Cũng theo WHO khi so sánh các nghiên cứu khác nhau về ULP dạ dày - ruột không cần thiết phải tính đến việc áp dụng các tiêu chuẩn này [32].

ULP Không - Hodgkin nói chung có tỉ lệ mắc đứng thứ 10 và tỉ lệ tử vong thứ 11 trong tất cả các ung thư trên toàn cầu. Trong năm 2020 trên toàn thế giới đã có khoảng 545.000 ca mới và 260.000 người chết do ULP Không - Hodgkin. Gần một nữa số ca mắc và tử vong là ở châu Á [34][51]. Riêng ở Hoa Kỳ nhóm bệnh này có tỉ lệ mắc đứng hàng thứ sáu và tử vong đứng hàng thứ bảy trong số các bệnh ung thư. ULP Không - Hodgkin chiếm 4% số ca ung thư tại Hoa Kỳ và số lượng bị mắc bệnh này đã tăng 168% kể từ năm 1975 [133]. Tại Việt Nam, tỷ lệ mắc ULP Không - Hodgkin là 3,1% và tỷ lệ tử vong là 1,8% [14]. Dạ dày - ruột là vị trí phổ biến nhất của ULP Không - Hodgkin ngoài hạch, chiếm 30 – 40% tổng số ULP ngoài hạch. Vị trí thường gặp nhất là dạ dày (50 – 60%), sau đó là ruột non (30%) và ruột già (10%). Sự phân bố và tần suất giữa các típ rất khác nhau theo vị trí giải phẫu của dạ dày – ruột. Cùng một típ có thể xuất hiện ở nhiều vị trí khác nhau của dạ dày – ruột [32]. Như ULP

liên kết niêm mạc và ULP tế bào B lớn lan tỏa hay gặp ở dạ dày, ULP tế bào áo nang hay gặp ở cuối hồi tràng, hỗng tràng, đại tràng trong khi ULP tế bào T và ULP nang gặp ở các phần của ruột non [19].

Tuổi mắc ULP của đường tiêu hóa thường thấp hơn so với ung thư biểu mô, tuổi trung bình là 30 - 40 so với 40 - 60 tuổi ở ung thư biểu mô dạ dày và có thể gặp ở trẻ em [22]. ULP dạ dày - ruột có thể là một biểu hiện của ULP hệ thống, cũng có thể là lympho nguyên phát của ống tiêu hoá. Dù là nguyên phát hay thứ phát thì đặc điểm đại thể của chúng cũng giống nhau [2]. Vị trí dạ dày chiếm 60-75%, tiếp đến là ruột non, hồi tràng, manh tràng, đại tràng và trực tràng [1], [5]. Riêng ở dạ dày, ULP nguyên phát chiếm 3-5% các ung thư dạ dày. Các khối u ác tính nguyên phát của ruột non rất hiếm, chiếm ít hơn 2% tổng số u ác tính của đường tiêu hóa. ULP chiếm 15% -20% tất cả u tân sinh của ruột non và 20 - 30% của tất cả các nguyên phát ULP đường tiêu hóa. Hồi tràng là vị trí phổ biến nhất của ULP ruột non (60 - 65%), sau đó là hỗng tràng (20 - 25%), tá tràng (6 - 8%) và các vị trí khác (8 - 9%). ULP đại trực tràng hiếm gặp, chỉ chiếm 0,3% của tất cả các khối u ác tính đường ruột già và khoảng 3% ULP đường tiêu hóa, với ULP tế bào B lớn lan tỏa là các dưới típ phổ biến nhất [34]. Bảng 1.1 tổng hợp các vị trí hay gặp của ULP dạ dày ruột theo tác giả Suayib Yalcin (2019).

1.1.2. Bệnh sinh u lympho dạ dày – ruột

Trong thành của ống tiêu hóa, mô lympho nằm trong lớp đệm dưới dạng những tế bào rải rác hoặc những nang lympho điển hình. Tế bào lympho ở dạ dày nằm trong các lỗ của lưới sợi trong lớp đệm. Mô bạch huyết ở ruột non nằm rải rác hay tập trung thành nang bạch huyết. Dọc ruột non từ trên xuống dưới mô bạch huyết có khuynh hướng phát triển ngày càng nhiều và càng to. Những nang bạch huyết lớn có thể xâm nhập xuống cả tầng dưới niêm mạc.

Bảng 1.1. Vị trí hay gặp của các dưới típ mô học của u lympho dạ dày ruột [24]

Dưới típ mô học	Vị trí hay gặp
U MALT (MALTOMA)	Dạ dày, thường đa ổ
ULP tế bào lớn lan tỏa	Dạ dày
ULP tế bào áo nang (MCL)	Cuối hỗng tràng, hồi tràng, đại tràng
ULP tế bào T kết hợp bệnh lý ruột (EATL)	Hỗng tràng
ULP thể nang	Tá tràng, hỗng tràng, hồi tràng, thường đa ổ
ULP Burkitt	Cuối hồi tràng
ULP không IPSID không MALT dạ dày (thể phương Tây)	Tá tràng, hỗng tràng
Bệnh tăng sinh miễn dịch ruột non (IPSID)	Tá tràng, hỗng tràng

Ở hồi tràng, số lượng nang bạch huyết nhiều lên và tập hợp thành những mảng có hình bầu dục, dài 8-20mm có thể nhìn thấy bằng mắt thường, đó là những mảng Peyer. Mỗi mảng Peyer gồm khoảng 30-40 nang bạch huyết [2]. Ở ruột già các nang lympho đơn độc cũng nằm ở lớp đệm niêm mạc và có thể thể xuyên qua lớp cơ niêm xuống đến lớp dưới niêm mạc [54]. Sự phân bố của tổ chức lympho trong thành dạ dày – ruột được thể hiện ở hình 1.1. Các tổ chức lympho ở đây được gọi là mô lympho liên kết niêm mạc (MALT mucosa-associated lymphatic tissue). Có ba loại tế bào lympho là tế bào lympho B, tế bào lympho T và tế bào giết tự nhiên (tế bào NK). Trong đó lympho T trưởng thành ở tuyến ức, lympho B và NK trưởng thành ở tủy xương [94].

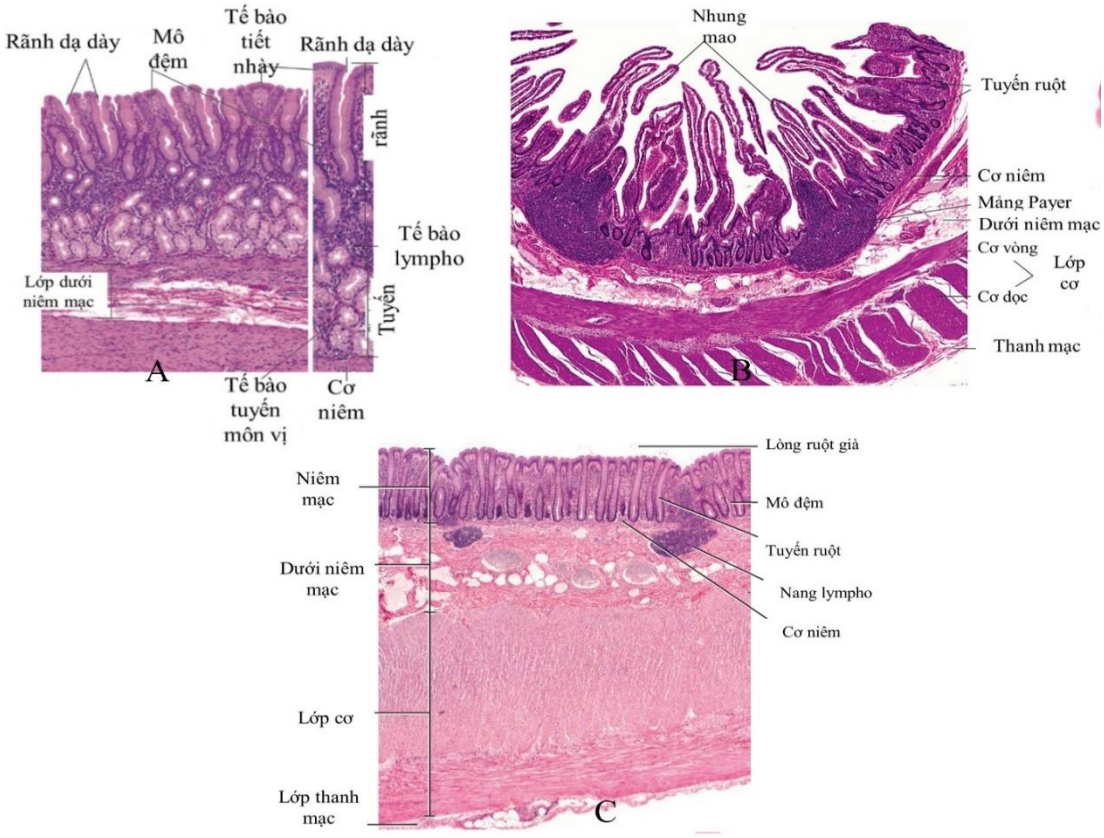

Hình 1.1. Tổ chức lympho ở dạ dày - ruột [54], [118]

A. Mô lympho ở lớp đệm của niêm mạc dạ dày

B. Các nang lympho tập trung thành mảng Payer ở hồi tràng

C. Nang lmypho đơn độc ở lớp đệm và kéo dài xuống lớp dưới niêm của ruột già

Diện tích bề mặt dạ dày ruột tăng lên đáng kể do các có đặc điểm giải phẫu như nếp niêm mạc, nhung mao, vi nhung mao. Đặc điểm này giúp tiêu hóa thức ăn và hấp thụ chất dinh dưỡng tốt hơn nhưng cũng làm cho niêm mạc dạ dày – ruột tiếp xúc với vi sinh vật và các kháng nguyên nhiều hơn bất kỳ nơi nào trong cơ thể. Hàng rào đầu tiên để bảo vệ là lớp nhày trên niêm mạc và lớp tế bào biểu mô. Các phản ứng miễn dịch đặc hiệu hơn được tạo ra bởi mô lympho liên kết với niêm mạc trong biểu mô và mô đệm biểu mô. Những tế bào lympho này được sản xuất tại tủy xương và tuyến ức, sau đó di chuyển đến dạ dày – ruột để hình thành một trong những nơi chứa tế bào miễn dịch lớn nhất trong

cơ thể. Mô lympho liên kết với niêm mạc thông qua các phản ứng miễn dịch, giúp duy trì sự cân bằng miễn dịch trong ruột. Tập hợp mô lympho nổi bật nhất trong dạ dày – ruột là các mảng Peyer ở ruột non, phần còn lại được phân bố rải rác nang mô lympho trong mô đệm trên toàn bộ dạ dày – ruột. Việc thường xuyên tiếp xúc và phản ứng với các mầm bệnh và kháng nguyên làm cho mô bạch huyết dễ bị các rối loạn tăng sinh. Vì vậy không ngạc nhiên khi ULP dạ dày - ruột là vị trí thường gặp nhất của ULP ngoài hạch [120].

Nguyên nhân gây bệnh đã được chứng minh của ULP Không – Hodgkin nói chung gồm hai nhóm là rối loạn miễn dịch và nhiễm trùng. Những yếu tố khác như gen, chủng tộc, tiền căn của gia đình, lối sống, môi trường, phơi nhiễm nghề nghiệp có thể ảnh hưởng [27]. Bệnh Crohn's và viêm loét đại tràng được cho là có liên quan với ULP ở ruột non và đại trực tràng [110]. Các yếu tố bệnh sinh khác nhau có thể góp phần tạo ra các thực thể bệnh học - lâm sàng khác nhau như hình 1.2. Theo phân loại của WHO hiện nay có đến hơn 70 típ và dưới típ của ULP Không – Hodgkin.

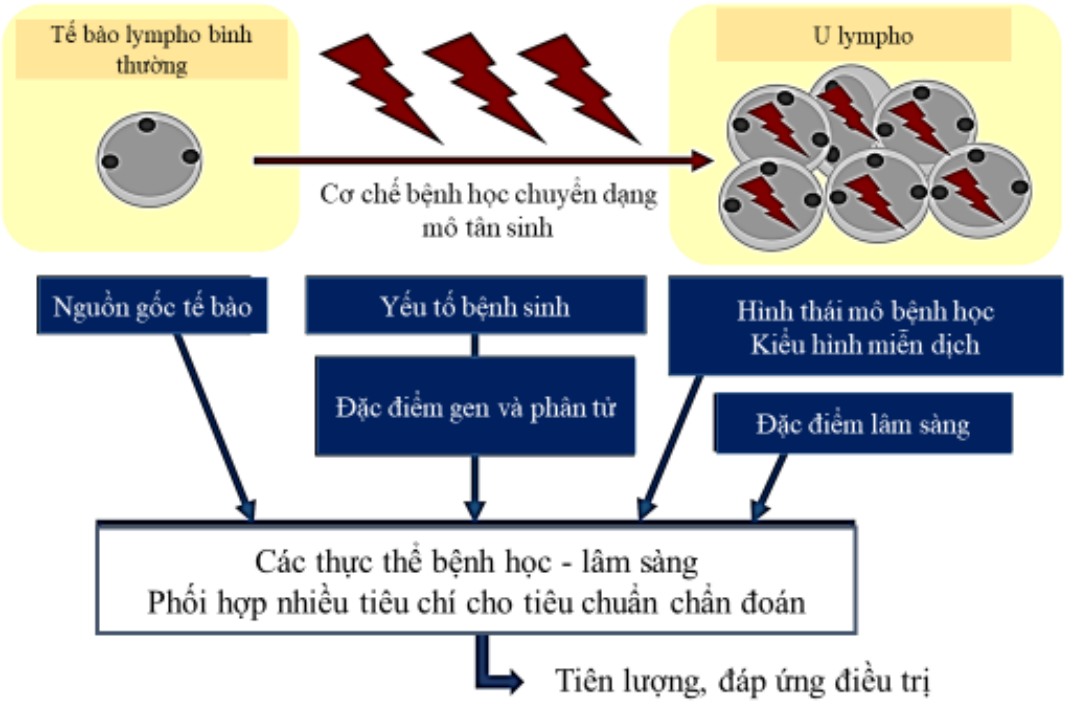

Hình 1.2. Nguyên lý phân loại u lympho của Tổ chức y tế thế giới

Riêng ULP dạ dày – ruột tác giả Suayib Yalcin đã tổng hợp các yếu tố nguy cơ như bảng 1.2.

Bảng 1.2. Các yếu tố nguy cơ của u lympho dạ dày - ruột nguyên phát [24]

Nhiễm vi khuẩn	Helicobacter pylori Campylobacter jejuni
Nhiễm virus	HIV, HBV, HCV, EBV, HTLV-1
Bệnh lý viêm ruột	Bệnh Không dung nạp gluten Bệnh Crohn’s
Yếu tố miễn dịch	Sau ghép tạng Yếu tố làm suy giảm miễn dịch

Nhiễm *H. pylori* ảnh hưởng đến hơn một nửa dân số thế giới và có thể dẫn đến những bệnh lý nặng nề của dạ dày – ruột như loét dạ dày - tá tràng, ULP liên kết với niêm mạc và ung thư biểu mô tuyến. Trong những năm gần đây có sự gia tăng đáng báo động tình trạng kháng thuốc dẫn đến thất bại trong tiệt trừ loại xoắn khuẩn này được báo cáo trên toàn thế giới [113]. Vai trò của *H. pylori* trong sự phát triển của ung thư biểu mô tuyến đã được chứng minh chắc chắn và vi khuẩn này đã được công nhận là nguyên nhân gây ung thư nhóm I [89]. Các nghiên cứu chuyên sâu trong những năm gần đây bằng cách sử dụng các kỹ thuật phân tử hiện đại cùng với các mô hình tế bào và động vật đã chứng minh tầm quan trọng của *H. pylori* như một chất gây ung thư của ULP và ảnh hưởng của xoắn khuẩn này được mở rộng trên nhiều thực thể của ULP dạ dày - ruột đó là ULP tế bào B lớn lan tỏa và cả ULP Burkitt. Bình thường ở dạ dày các lympho bào không hình thành nên tổ chức lympho nhưng dạ dày lại là vị trí thường gặp nhất của ULP ở ống tiêu hóa, nghịch lý này được cho là có vai trò của *H. pylori* trong viêm dạ dày mạn tính dẫn đến xâm nhập nhiều ULP và hình thành nên mô lympho liên kết niêm mạc, theo thời gian có sự tăng sinh

đơn dòng tế bào B một cách tự động, dẫn đến phát triển của u MALT độ thấp, nếu không được điều trị sẽ chuyển dạng thành các ULP độ cao [90]. Các xét nghiệm thường được sử dụng cho chẩn đoán nhiễm *H. pylori* dạ dày – ruột là test nhanh urease cho mảnh bấm sinh thiết từ dạ dày có độ nhạy, độ đặc hiệu và độ chính xác lần lượt là 90 – 92%, 40 – 100%, 61%; test urease có độ nhạy, độ đặc hiệu và độ chính xác lần lượt là 68,7 – 97,4%, 76,3 – 97,6%, 91,5 - 91,6% [20]. Phần lớn trường hợp ULP tế bào áo nang là do đột biến chuyển đoạn t (11;14) (q13; q32), kết quả là gây biểu hiện quá mức của cyclin D1. Ngoài ra còn có những bất thường phân tử khác còn chưa rõ ở các trường hợp ULP tế bào áo nang mà Cyclin D1 âm tính [84].

1.1.3. Chẩn đoán và phân loại

Chẩn đoán và phân loại ULP dựa trên các đặc điểm đại thể và vi thể, miễn dịch và phân tử trong bối cảnh lâm sàng cụ thể [43].

1.1.4.1. Biểu hiện lâm sàng u lympho dạ dày-ruột

Triệu chứng lâm sàng của ULP dạ dày – ruột thường khá mơ hồ và không đặc hiệu, phụ thuộc vào vị trí của u và rất thay đổi giữa các cá thể. Những triệu chứng thường gặp nhất gồm khó tiêu, đau bụng, buồn nôn, chán ăn, tiêu chảy, kém hấp thu, tắc ruột và thiếu máu [73]. Bệnh nhân có thể có biểu hiện của hệ thống và tình trạng u tiến triển với các triệu chứng gọi là triệu chứng B gồm: sốt (>38°C) trên 3 ngày không rõ nguyên nhân, ra mồ hôi ban đêm, gầy sút cân (giảm sút hơn 10% trọng lượng cơ thể trong vòng 6 tháng). Bệnh nhân có hội chứng B thì xếp vào nhóm có tiên lượng xấu [24].

1.1.4.2. Vai trò của nội soi

Hình ảnh nội soi của ULP dạ dày có thể chia làm 3 loại chính: (1) khối dạng polyp lồi vào lòng dạ dày, (2) loét thâm nhiễm và (3) nếp niêm mạc lớn dạng u và phì đại. Ở ruột thì dạng tổn thương hay gặp nhất là khối u, sau đó là thâm nhiễm, dạng polyp và dạng loét. Tuy nhiên, đến nay việc xác định ULP trên hình

ảnh nội soi vẫn là những đặc điểm không đặc hiệu như niêm mạc sung huyết, phù nề hoặc trợt. ULP dạ dày cần được phân biệt với các bệnh lý dạ dày khác như ung thư biểu mô, viêm dạ dày phì đại nếp niêm mạc, tổn thương cấp tính niêm mạc dạ dày hoặc viêm do thuốc chống viêm không steroid (NSAIDs). Việc nhận diện tổn thương nghi ngờ ULP dạ dày - ruột là rất quan trọng vì với các ULP dạ dày – ruột cần sinh thiết khối u ở lớp sâu vì ULP dạ dày phát triển từ tổ chức lympho dưới biểu mô. Ngoài ra, phải lấy đủ bệnh phẩm để định típ mô bệnh học chính xác bằng các dấu ấn hóa mô miễn dịch hoặc sinh học phân tử [124]. Trong bản cập nhật của WHO 2019 về ULP ở dạ dày - ruột, các đặc điểm đại thể trong đó có đặc điểm nội soi cũng đã được cập nhật nhưng chỉ với một vài típ phổ biến như u MALT và tế bào B lớn lan tỏa, thể hiện ở hình 1.3 và 1.4 [32].

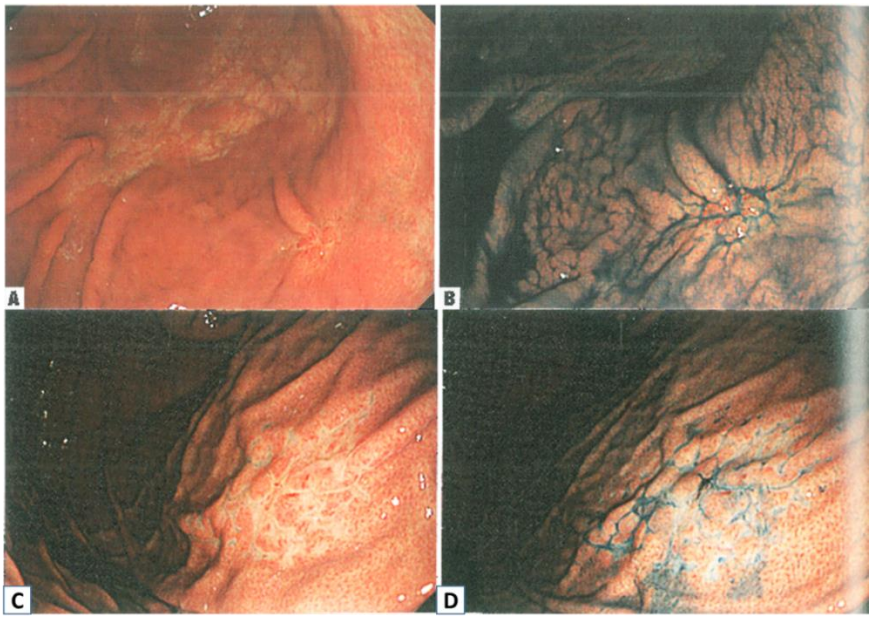

Hình 1.3. Tổn thương trên nội soi của u MALT [32]

Trên, bệnh nhân ULP liên quan niêm mạc ở dạ dày có nhiễm HP và sau tiệt trừ HP có hình ảnh tổn thương lõm trên bề mặt niêm mạc (A) nhuộm indigo-carmine làm rõ tổn thương (B).

Dưới, trường hợp ULP liên quan niêm mạc ở dạ dày không nhiễm HP, tổn thương có dạng đá cuội (C), nhuộm indigo-carmine cho thấy rõ tổn thương dạ đá cuội.

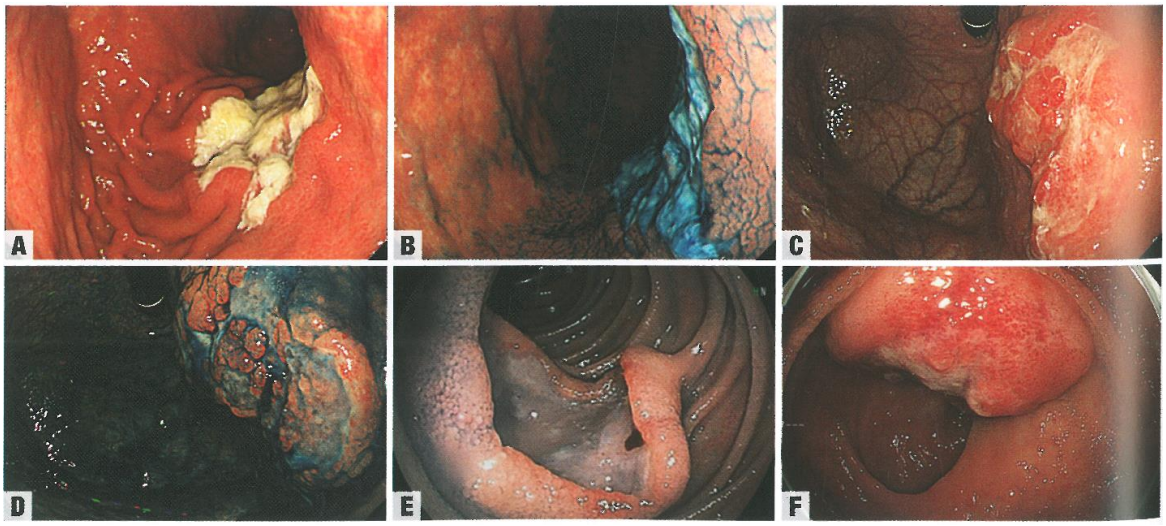

Hình 1.4. Hình ảnh nội soi của u lympho tế bào B lớn lan tỏa [32]

A. Tổn thương loét lớn. B. Làm rõ tổn thương bằng nhuộm với indigocarmine. C. Tổn thương lồi, loét nhẹ. D. Bề mặt nhiễm cứng rõ khi nhuộm với indigocarmine. E, F. Tổn thương dạng loét ở tá tràng.

1.1.4.3. Vai trò của chẩn đoán hình ảnh

Chụp cắt lớp vi tính (CT), cộng hưởng từ (MRI), FDG - PET là những phương tiện quan trọng cho đánh giá giai đoạn trước điều trị [18]. Các ULP dạ dày – ruột tiến triển thường có các hình ảnh thâm nhiễm, loét, dạng polyp, dạng nốt hoặc phối hợp trên X quang có thuốc cản quang. CT là phương tiện chẩn đoán hình ảnh chính để đánh giá khối u và phân loại giai đoạn ULP trong ổ bụng nói chung, trong đó có ULP dạ dày – ruột. ULP MALT dạ dày độ thấp thành dạ dày thường dày lên khu trú, trơn láng, trong khi ULP tiến triển thường làm dày lên rõ rệt của thành dạ dày do sự xâm nhập của khối u như minh họa ở hình 1.5. [90].

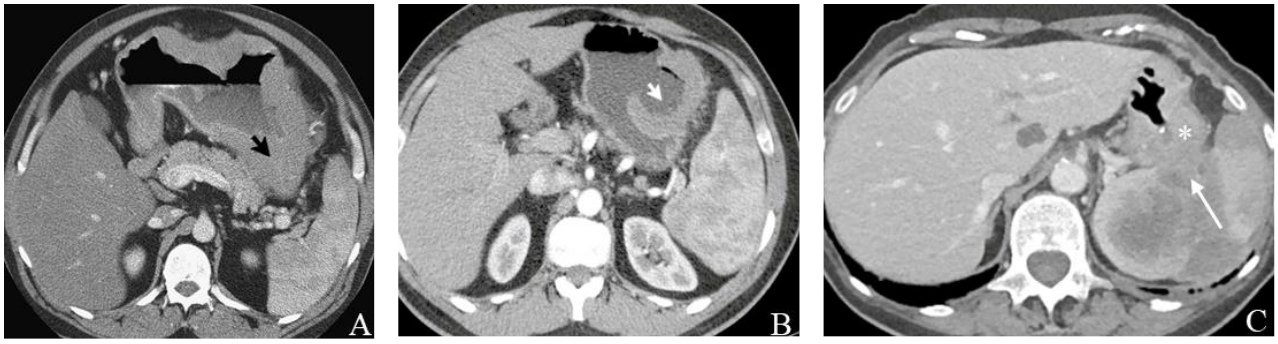

Hình 1.5. Hình ảnh u lympho dạ dày – ruột trên CT [90]

A. Thành dày đồng nhất do sự thâm nhiễm của ULP, hình ảnh các hạch quanh dạ dày B. Ổ loét lớn trong khối mật độ mềm của dạ dày C. Thành dày lệch tâm do ULP xâm lấn trực tiếp vào chủ mô lách.

ULP dạ dày – ruột có sự hấp thụ cao ^{18}fluorodeoxyglucose (FDG) trên PET/CT, do đó rất hữu ích để đánh giá tình trạng di căn hạch trong phân loại cho nhóm u này.

1.1.4.4. Phân loại típ mô bệnh học

Phân loại ULP nói chung đã qua nhiều phân loại khác nhau như hình 1.6. Viện Ung thư quốc gia Hoa Kỳ (National Cancer Institute: NCI) năm 1982, đã đưa ra cách xếp loại công thức thực hành (Working Formulation = WF) mà trong đó bao gồm 10 thể với ba mức độ ác tính. Phân loại này dễ áp dụng và có thể dùng cho các cơ sở chưa có điều kiện làm xét nghiệm hóa mô miễn dịch tuy nhiên WF không phân biệt được loại tế bào lympho B hay T và các phân típ khác.

Năm 1994 Nhóm nghiên cứu ung thư hạch quốc tế (ILSG) đưa ra phân loại REAL cho phép phân loại các trường hợp với típ đặc hiệu cùng với độ ác tính của khối u [28]. Do đó, phân loại REAL đã được sử dụng để phân loại ULP Không Hodgkin thậm chí trong các trung tâm nhỏ với khả năng phân tích hóa mô miễn dịch hạn chế . Trên cơ sở của phân loại REAL phân loại của WHO ra đời với các phiên bản 2001, cập nhật năm 2008, mới nhất hiện nay là phân loại WHO 2019 [18]. Sự phát triển trong phân loại ULP được tóm tắt ở hình 1.6.

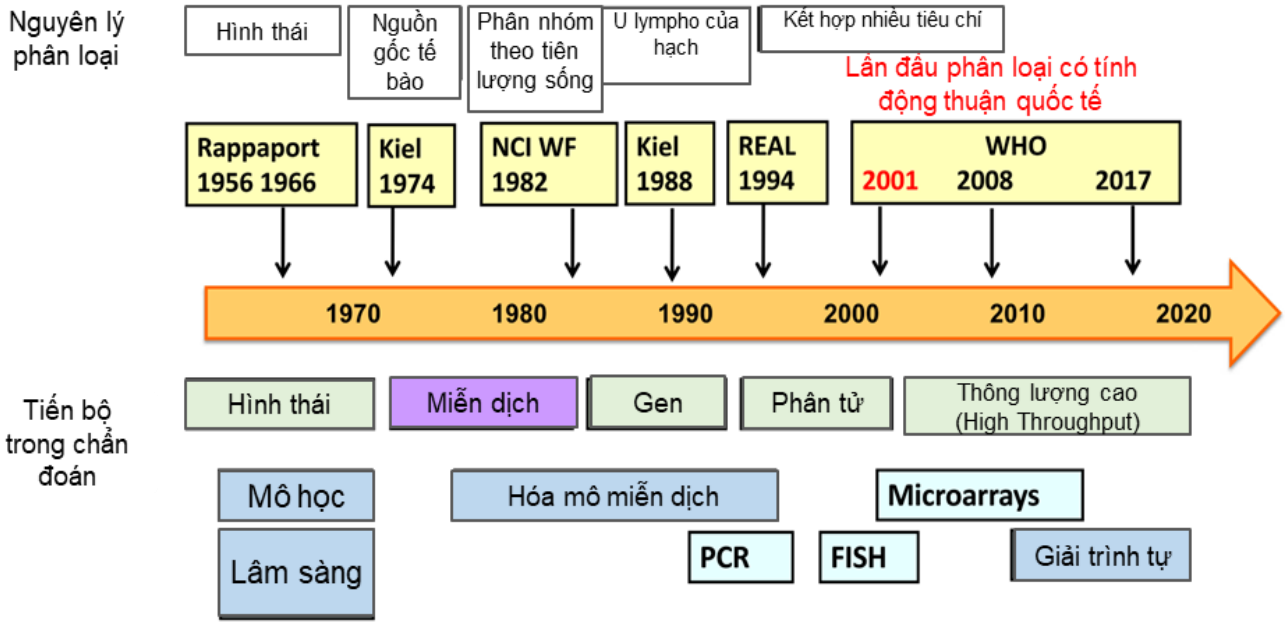

Hình 1.6. Sự phát triển trong phân loại u lympho [43]

Một phần hạn chế của các phân loại trước được khắc phục và làm rõ từ bản sửa đổi phân loại của WHO cho ULP và cơ quan tạo máu năm 2016 cũng như phân loại WHO cho ULP đường tiêu hóa 2019, và một số thực thể mới cũng đã được đưa vào phân loại này như là ULP tế bào T biểu mô đơn dạng tại ruột, ULP thể nang típ tá tràng, ULP T không xếp loại (NOS), rối loại tăng sinh tế bào T. Các thực thể được liệt kê như ở bảng 1.3 [140].

1.1.4.5. Phân loại giai đoạn

Có một vài hệ thống phân loại giai đoạn cho ULP dạ dày – ruột được phát triển trong những thập kỷ qua nhằm cải thiện giá trị tiên lượng đối với nhóm bệnh này. Phân loại phổ biến nhất trước đây là hệ thống phân loại Ann Arbor. Sự mở rộng của ULP dạ dày – ruột khác với ULP nguyên phát của hạch vì vậy phân loại này theo thời gian đã được hiệu chỉnh bởi Musshoff năm 1977, sau đó được hiệu chỉnh thành phân loại Lugano cho ULP dạ dày – ruột, phân loại này được hiệu chỉnh gần nhất vào năm 2014 và được sử dụng rộng rãi để đánh giá giai đoạn đồng thời cũng có tác dụng đánh giá đáp ứng điều trị của bệnh nhân ULP.

Bảng 1.3. Phân loại típ mô bệnh học của WHO cho u lympho dạ dày - ruột 2019 [140]

ULP dòng tế bào B
ULP vùng rìa ngoài hạch của mô lympho liên kết niêm mạc (MALT)
Bệnh tăng sinh miễn dịch ruột non (IPSID)
ULP thể nang ruột
ULP thể nang – típ tá tràng
ULP tế bào áo nang
ULP tế bào áo nang thể thầm lặng
ULP tế bào B lớn lan tỏa, NOS
ULP tế bào B lớn lan tỏa với thành phần MALT
Típ tế bào B tâm mầm
Típ tế bào B hoạt hóa
Bệnh u hạt dạng lymphô (ULPtoid granulomatosis) [a]
ULP tế bào B lớn ALK dương tính [a]
ULP nguyên bào tương bào
ULP Burkitt
ULP tế bào B, không phân loại, với đặc điểm trung gian của B lớn lan tỏa và ULP Burkitt [a]
ULP dòng tế bào T/NK
ULP tế bào T ngoại vi, NOS
ULP tế bào T liên quan bệnh lý ruột (EATL)
ULP tế bào T biểu mô đơn dạng tại ruột (MEITL)
ULP tế bào T nguyên bào miễn dịch mạch máu [a]
ULP tế bào lớn không biệt hóa, ALK dương tính [a]
ULP tế bào lớn không biệt hóa, ALK âm tính [a]
ULP tế bào NK/T ngoài hạch, típ mũi
Rối loạn tăng sinh tế bào T thầm lặng dạ dày – ruột

[a]hiếm gặp nguyên phát ở dạ dày – ruột. *In nghiêng:* các típ và dưới típ mới so với phân loại WHO 2008.

Hệ thống phân loại giai đoạn TNM hay còn gọi là hệ thống giai đoạn Paris được đề xuất bởi nhóm nghiên cứu ULP dạ dày – ruột châu Âu, hệ thống này dựa

trên phân loại của ung thư biểu mô tuyến của dạ dày và trên thực tế không được áp dụng nhiều như các phân loại giai đoạn khác [24], [142].

Bảng 1.4. Phân loại giai đoạn theo hệ thống Ann Arbor điều chỉnh và phân loại Paris [124]

Phân loại Ann Arbor hiệu chỉnh	Mức độ lan rộng khối u
I1E	Niêm mạc, dưới niêm mạc
I2E	Lớp cơ, lớp dưới thanh mạc
I2E	Xuyên qua thanh mạc
I2E	Xâm lấn sang tạng lân cận
II1E	Hạch lympho lân cận
II2E	Hạch lympho xa trong ổ bụng
IIIE	Hạch lympho xa ngoài ổ bụng
IV	Thâm nhiễm lan tỏa hoặc di căn đến các tạng xa hoặc ngoài hệ thống tiêu hóa
	Tủy xương

1.1.4. Tiên lượng, điều trị và theo dõi

1.1.4.1. Tiên lượng và điều trị

ULP dễ điều trị khỏi hơn so với các loại ung thư khác như ung thư biểu mô tuyến, sarccoma, melanoma nói chung. Ở ống tiêu tiêu hóa nói riêng thì ULP cũng có tiên lượng tốt hơn so với ung thư biểu mô tuyến nguyên phát [4]. Tiên lượng của ULP phụ thuộc hai yếu tố chính là típ mô bệnh học và giai đoạn bệnh. Trong mỗi típ mô bệnh học tiên lượng cũng rất khác nhau giữa các bệnh nhân [73].

Bảng 1.6 và 1.7 tổng hợp tiên lượng bệnh nhân theo thể ULP và theo chỉ số quốc tế cho tiên lượng ULP Non – Hodgkin, chỉ số này thường được sử dụng trong ULP tiến triển nhanh.

Bảng 1.5. Hệ thống phân loại Lugano và phân loại Paris u lympho ống tiêu hoá [107]

Phân loại Lugano		**Phân loại Paris**	**Mức độ lan rộng khối u**	**Tương ứng Ann Arbor**
GĐ I	Khu trú ở ÔTH	T1m N0 M0 T1sm N0 M0 T2 N0 M0 T3 N0 M0	Niêm mạc Dưới niêm mạc Lớp cơ niêm Thanh mạc	IE
GĐ II	Tổn thương hạch			
GĐ II_1	Hạch vùng	T1-3 N1 M0	Hạch quanh dạ dày, ruột	IIE
GĐ II_2	Hạch nhóm xa	T1-3 N2 M0	Nhiều hạch vùng ở trị trí khác	
GĐ IIE	Xâm lấn cơ quan lân cận	T4 N0-2 M0	Xâm lấn cấu trúc lân cận có hoặc không có hạch ổ bụng	IIE
GĐ IV	Tổn thương ngoài hạch lan tỏa hoặc trên cơ hoành	T1-4 N3 M0 T1-4 N0-3 M1 T1-4 N0-3 M2 T1-4 N0-3M0-2 Bx T1-4 N0-3 M0-2 B0 T1-4 N0-3 B1	Hạch ngoài ổ bụng Và/hoặc có tổn thương khác ở ÔTH Hoặc tổn thương ngoài vùng ÔTH Tủy xương không đánh giá được Không liên quan tủy xương Có liên quan đến tủy xương	IIIE, IV

ÔTH: ống tiêu hoá

Bảng 1.6. Phân nhóm các thể u lympho không Hodgkin theo khả năng sống còn [24]

Khả năng sống còn sau 5 năm	**Thể**
Cao (khoảng 70%)	MALT ULP thể nang
Tốt (khoảng 55%)	ULP tương bào
Kém (khoảng 45%)	DLBCL ULP Burkitt
Rất kém (<30%)	ULP tế bào áo nang ULP tế bào T ngoại biên

Bệnh nhân bị ULP tế bào T thường có tiên lượng xấu hơn tế bào B, mặc dù các phác đồ điều trị mới chuyên sâu hơn có thể làm giảm sự khác biệt này [24].

Bảng 1.7. Chỉ số quốc tế cho tiên lượng u lympho không Hodgkin [24]

Chỉ số	
Tuổi:	≥ 60 tuổi
Giai đoạn:	Tiến triển (IIE hoặc IV)
Số vị trí tổn thương ngoài hạch:	>1
Tổng trạng ECOG:	≥2
LDH huyết thanh:	Bất thường
Điểm IPI: bằng tổng của các biểu hiện	
Đánh giá nguy cơ theo điểm IPI 0-1: nguy cơ thấp 2: nguy cơ trung bình thấp 3: nguy cơ trung bình cao 4-5: nguy cơ cao	

Chú thích viết tắt *IPI: International Prognostic Index*

Điều trị ULP dạ dày ruột tùy thuộc vào tình trạng lâm sàng của bệnh nhân, típ mô học, và giai đoạn của bệnh và giới hạn có thể từ theo dõi đến ghép tế bào gốc. ULP dạ dày có tiên lượng tốt hơn ULP ruột và ung thư biểu mô tuyến dạ dày, có thể do ULP dạ dày vẫn còn khu trú trong dạ dày trong một thời gian

dài. Giai đoạn và mức độ mô học là các yếu tố là tiên lượng độc lập quan trọng nhất của bệnh [24].

Điều trị u MALT dạ dày phụ thuộc vào sự hiện diện của nhiễm *H. pylori*. Đối với u MALT dạ dày giai đoạn đầu (I / II) với nhiễm *H. pylori*, tiệt trừ *H. pylori* là liệu pháp ban đầu. Theo báo cáo, hơn 70% bệnh nhân có thể thuyên giảm sau khi tiệt trừ *H. pylori* thành công. Sau khi điều trị ban đầu, bệnh nhân phải được theo dõi với nội soi định kỳ để đánh giá đáp ứng và tái phát của bệnh. Các khối u có sự chuyển vị t (11; 18) thì không có khả năng đáp ứng với việc loại trừ *H. pylori* và cần có các liệu pháp thay thế [40].

Bệnh nhân DLBCL dạ dày – ruột có kết cục rất khác nhau. Một số yếu tố đã được đề xuất để phân tầng tiên lượng. Đầu tiên, giai đoạn bệnh và tuổi bệnh nhân có liên quan chặt chẽ với sự sống còn. Các yếu tố khác liên quan đến kết cục kém hơn bao gồm kích thước khối u lớn, LDH (Lactate Dehydrogenase) tăng, giới tính nam, thiếu vitamin D, chỉ số khối cơ thể thấp. Chỉ số tiên lượng quốc tế cho u lympho (IPI) sử dụng một số yếu tố này để phân tầng nguy cơ. Các dấu ấn di truyền cũng đang được sử dụng để dự đoán kết quả của bệnh nhân DLBCL. Phương pháp điều trị chính cho DLBCL là hóa trị liệu với R-CHOP (Rituximab, Cyclophosphamide, Doxorubicin, Vincristine, Prednisone). Bệnh nhân bị ULP tế bào B độ cao, trước đây được gọi là "DLBCL đột biến kép" được điều trị bằng các phác đồ tăng cường như R-EPOCH điều chỉnh (Rituxan, Etoposide, Vincristine, Doxorubicin, Prednisone và Cyclophosphamide) [73]. Với những bệnh nhân có biến chứng như xuất huyết tiêu hóa hay thủng thì phẫu thuật vẫn được xem là lựa chọn điều trị chính. Vai trò của xạ trị còn tranh cãi nhưng trong một số nghiên cứu cho thấy sau xạ trị có tỉ lệ tái phát thấp. Ngoài hóa trị liệu thì tiệt trừ *H. pylori* nên được kết hợp trong các DLBCL giai đoạn sớm [85].

Với ULP tế bào áo nang các thể có nguyên bào và đa hình thái tế bào được

xem là tiến triển và có đột biến p53 thường có tiên lượng xấu. Một số ít bệnh nhân lại có diễn biến thầm lặng và không cần điều trị trong nhiều năm, hầu hết bệnh nhân thể tiến triển cần được điều trị kết hợp hóa trị và miễn dịch [73].

ULP thể nang ở dạ dày – ruột có thời gian sống còn rất tốt, mặc dù có thể tái phát tại chỗ [46]. Do đó, cách tiếp cận chờ đợi và theo dõi thường được coi là phù hợp với các trường hợp khối u nhỏ. Đối với những bệnh nhân có triệu chứng, cũng có thể cân nhắc điều trị bằng hóa trị bổ trợ bằng Rituximab, hoặc Rituximab đơn thuần. Lựa chọn hóa trị dựa trên các nguyên tắc tương tự như ULP độ thấp khác như u MALT. Tuy nhiên, đơn trị liệu Rituxan có tỷ lệ đáp ứng ở bệnh nhân ULP thể nang cao hơn khi so sánh với u MALT [73].

Do là bệnh hiếm gặp nên đến nay ULP T chưa có phương pháp điều trị tiêu chuẩn nhưng nhìn chung tiên lượng của bệnh nhân ULP tế bào T ngoại biên dạ dày – ruột kém hơn so với ULP tế bào B dạ dày – ruột [73].

1.1.4.2. Theo dõi

Sự tái phát của ULP xảy ở tất cả thực thể do vậy việc theo dõi là rất cần thiết. Các đánh giá để theo dõi gồm thăm khám lâm sàng, xét nghiệm và chỉ định chẩn đoán hình ảnh phù hợp. Chưa có các thử nghiệm lâm sàng để so sánh hiệu quả của các chương trình theo dõi khác nhau cho ULP dạ dày – ruột nên nhìn chung phương pháp theo dõi tương tự các ULP khác [24]. Cho đến nay mới chỉ có hướng dẫn của Hội Nội soi Hoa Kỳ về vai trò của nội soi trong quản lý ULP MALT của dạ dày - ruột [48]. Theo đó ULP MALT dạ dày – ruột được theo dõi bằng nội soi dạ dày định kỳ và/hoặc nội soi siêu âm (nếu có bất thường khi chẩn đoán nội soi) kèm với đánh giá mô học của nhiều mảnh sinh thiết từ các phần của dạ dày. Sinh thiết thường được thực hiện mỗi 3-6 tháng trong 2 năm đầu tiên và hàng năm sau đó. Đánh giá hiệu quả điều trị trên mô học theo phân loại GELA (Groupe d’ Etude des Lymphomes de l’Adulte) như bảng 1.8 và hình 1.9. Phân loại GELA cung cấp thông tin quan trọng cho quản lý dựa trên sự thay đổi mô học của mảnh sinh thiết sau điều trị, từ đó đánh xác nhận

được mức độ đáp ứng. Tùy vào đặc điểm nội soi, lâm sàng và mô bệnh học những bệnh nhân có mức đáp ứng hạn chế (rRD) có thể được quan sát và chờ đợi đến 24 tháng [140].

Bảng 1.8. Phân loại giai đoạn mô học GELA đánh giá u MALT sau điều trị [85]

Điểm		**Thâm nhiễm lympho**	**LEL**	**Thay đổi mô đệm**
CR	Hồi phục mô học hoàn toàn	Không thấy hoặc rải rác tương bào hoặc lympho nhỏ trong mô đệm	Không có	Bình thường hoặc mô đệm trống và/hoặc xơ hóa
pMRD	Khả năng tồn dư tối thiểu	Có các nhóm nhỏ lympho bào hoặc nang lympho trong mô đệm/cơ niêm và/hoặc dưới niêm mạc	Không có	Mô đệm trống và/hoặc xơ hóa
rRD	Đáp ứng hạn chế	Dày đặc, lan tỏa hoặc nang mở rộng quanh các tuyến trong mô đệm	Khu trú hoặc không thấy	Mô đệm trống hoặc xơ hóa khu trú
NC	Không thay đổi	Dày đặc, lan tỏa hoặc dạng nốt	Thường gặp	Không thay đổi

Chú thích:

CR: Complete histological remission, pMRD: Probable minimal residual disease

rRD: Responding residual disease, NC: No change

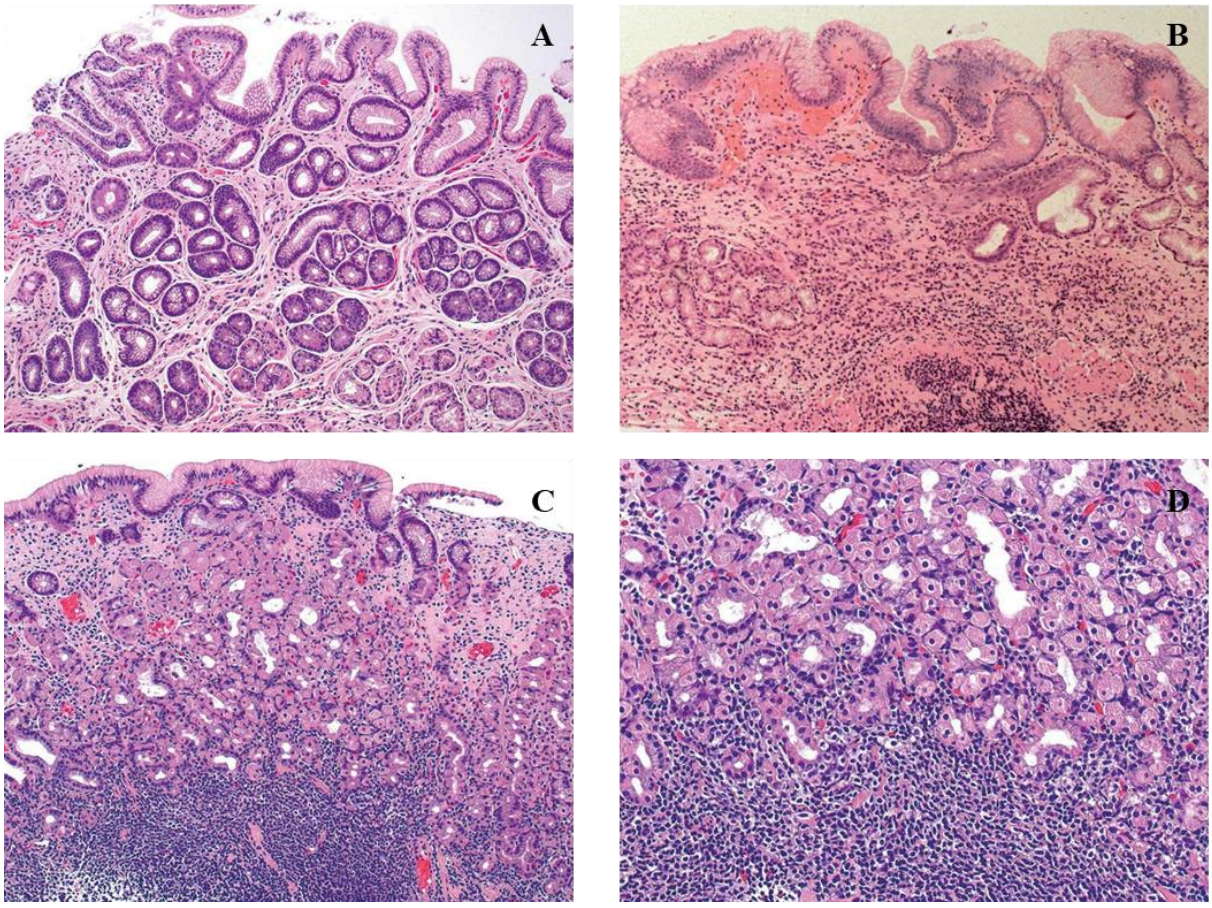

Hình 1.7. Các mức độ đáp ứng mô học sau điều trị u MALT [140]

A. Đáp ứng mô học hoàn toàn của ULP MALT dạ dày sau điều trị. Chỉ có các rải rác tế bào lympho và tương bào trong mô đệm, cũng như những thay đổi hồi phục của mô đệm. B. Tồn dư tối thiểu của bệnh (hồi phục lâm sàng hoàn toàn). Mô đệm nông sạch hoàn toàn, còn nang lympho sâu của niêm mạc. C-D. Đáp ứng hạn chế. Ở mô đệm nông có những thay đổi hồi phục. In the superficial lamina propria, there are regressive changes (C). Nhưng lớp sâu bệnh còn tồn tại rõ ràng với thâm nhiễm dày đặc tế bào u (D).

1.2. ĐẶC ĐIỂM MÔ BỆNH HỌC U LYMPHO DẠ DÀY – RUỘT

1.2.1. Đặc điểm mô bệnh học u lympho liên kết niêm mạc dạ dày – ruột

Là ULP tế bào B độ thấp ngoài hạch, thường chứa các tế bào lympho nhỏ ở vùng rìa. Dưới típ của ULP liên kết niêm mạc là bệnh ruột non do tăng sinh miễn dịch. ULP liên kết niêm mạc chiếm 30 – 60% ULP ở dạ dày và 2 – 28%

ULP ở ruột. Tuổi trung bình là 60 và có tỉ lệ như bằng nhau ở cả hai giới [141]. Các đặc điểm mô học bao gồm thâm nhiễm bạch huyết lan tỏa và/hoặc nốt sần chủ yếu xuất hiện trong mô đệm niêm mạc và lớp dưới niêm mạc. Các tế bào lympho tân sinh nhỏ và trưởng thành và cho thấy sự không điển hình hạt nhân nhẹ với bờ nhân không đều. Các tế bào u có tế bào chất rõ ràng, đôi khi biểu hiện đơn dạng. Có thể thấy các tế bào lympho lớn trên nền u, tuy nhiên sự hiện diện của chúng không có nghĩa là có sự chuyển dạng thành tế bào B lớn. Ngoài ra các tương bào trưởng thành nhỏ trên nền u, đặc biệt là ở ngoại vi của các nang lympho và trong các ổ dưới niêm mạc. Đặc điểm mô học khác là sự hiện diện của các tổn thương lympho biểu mô, được định nghĩa là sự xâm lấn vào lòng tuyến của các nhóm tế bào lympho, có thể dẫn đến hoặc không dẫn đến phá hủy tuyến. Hình 1.10. thể hiện tổn thương này trên mô học và hóa mô miễn dịch. Đôi khi có thể gặp phải tổn thương lympho biểu mô này trong các quá trình viêm hoặc phản ứng [19].

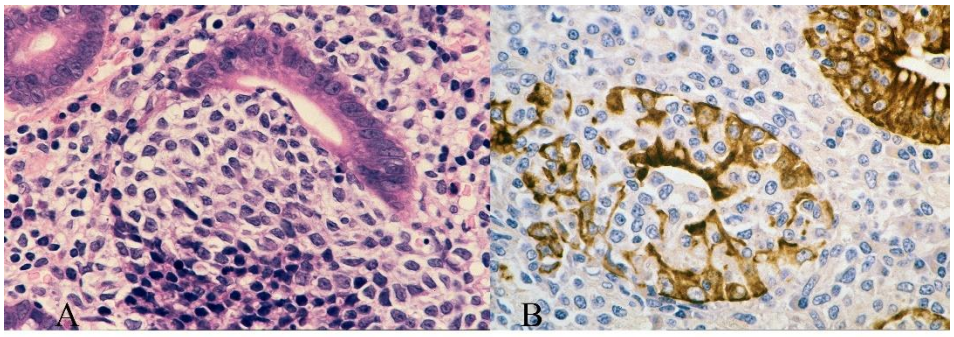

Hình 1.8. Tổn thương lympho biểu mô

Các tế bào dạng tâm bào xâm nhập và phá hủy tuyến (A), hình ảnh tổn thương biểu mô biểu mô lympho thể hiện rõ hơn khi nhuộm hóa mô miễn dịch với keratin [32].

Các quần thể thâm nhiễm trong ULP thường cũng không đồng nhất, mỗi trường hợp thường có loại tế bào chiếm ưu thế khác nhau như minh họa ở hình 2.1. Chỉ số mô học Wotherspoon có thể được sử dụng để phân biệt giữa viêm dạ dày và ULP MALT tại thời điểm chẩn đoán như mô tả ở bảng 1.9.

Bảng 1.9. Thang điểm Wotherspoon đánh giá thâm nhiễm lympho ở dạ dày [96]

Điểm	**Chẩn đoán**	**Đặc điểm mô học**
0	Bình thường	Tương bào rãi rác trong mô đệm, không có nang
1	Viêm mạn tính hoạt động	Các cụm lympho trong mô đệm, không có nang lympho, không tổn thương lympho biểu mô
2	Viêm mạn tính hoạt động với nang lympho hình thành	Nang lympho nổi bậc với vùng áo nang và tương bào xung quanh, không tổn thương lympho biểu mô
3	Nghi ngờ thâm nhiễm lympho, có thể phản ứng	Nang lympho với lympho nhỏ xung quanh thâm nhiễm trong mô đệm và rải rác trong biểu mô
4	Nghi ngờ thâm nhiễm lympho, có thể ULP	Nang lympho với các tế bào vùng rìa xung quanh thâm nhiễm lan tỏa trong mô đệm và thâm nhiễm trong biểu mô thành các đám nhỏ
5	ULP liên kết niêm mạc	Hiện diện các đám tế bào vùng rìa thâm nhiễm dày đặc trong mô đệm với tổn thương lympho biểu mô nổi bật

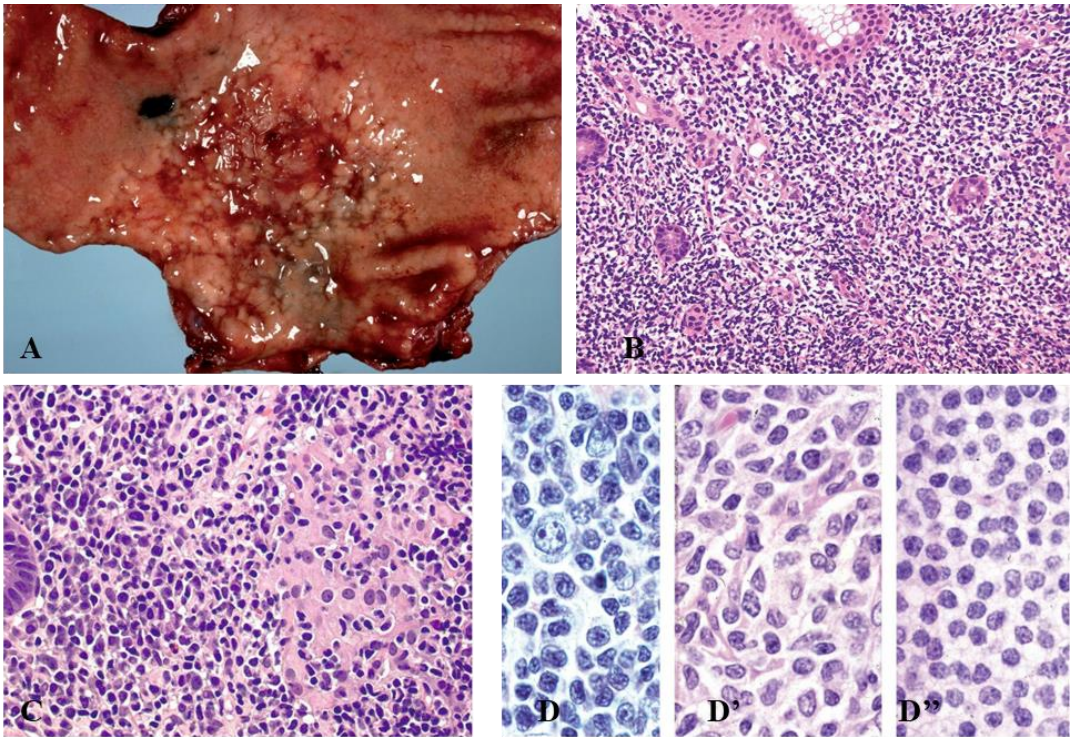

Hình 1.9. Mô bệnh học u lympho liên kết đến niêm mạc [140]

A. Trên đại thể, tổn thương có dạng đá cuội ("cobblestone"). B. Có sự tăng sinh của tế bào vùng rìa (tế bào dạng tâm nang). Ở bên trái trung tâm có hình ảnh tổn thương biểu mô lympho (LELs). C. Hình ảnh tổn thương biểu mô lympho, các cấu trúc biểu mô tuyến ở bên phải hình bị biến dạng giống như hình ảnh viêm hạt.

Ở mức độ tế bào *D – D". Hỗn hợp của lympho nhỏ và các chuyển dạng nguyên bào. D'. Các tế bào vùng rìa điển hình (dạng tâm bào). D". Các tế bào dạng monocytoid.*

Kiểu biệt hóa tương bào gặp ở khoảng một phần ba số trường hợp, thường thấy nhất ngay sát dưới lớp biểu mô.

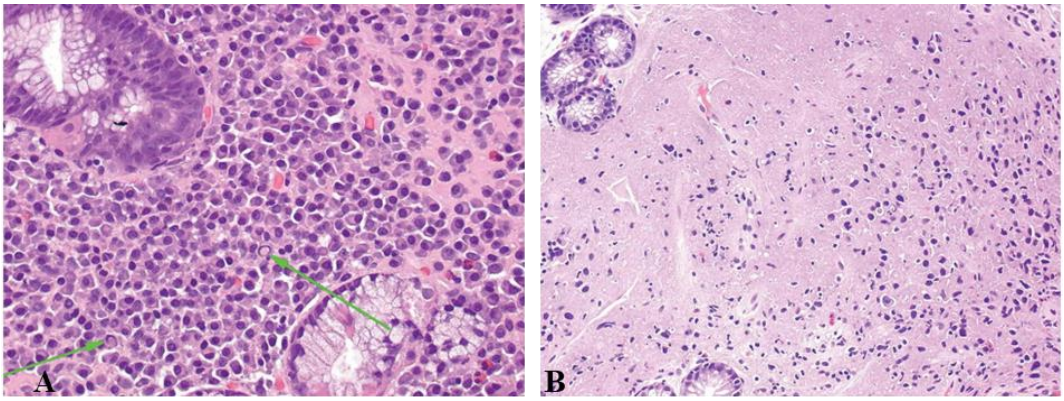

Hình 1.10. Hình u lympho liên kết niêm mạc biệt hóa tương bào [140].
A: Sự hiện diện của thể Dutcher (mũi tên) nên được nghi ngờ ULP MALT. B: Sự biệt hoá tương bào rõ rệt, biểu hiện bằng số lượng lớn globulin miễn dịch xuất tiết bắt màu eosin.

1.2.2. U lympho thể nang tá tràng và u lympho thể nang

ULP thể nang tá tràng chiếm khoảng 4% đến 6% ULP đường tiêu hóa nguyên phát. ULP thể nang tá tràng được định nghĩa là một ULP tế bào B dạ dày - ruột thể thầm lặng. Có những đặc điểm lâm sàng và sinh học đặc trưng, bao gồm thường xuất hiện ở phần D2 của tá tràng, độ mô học thấp, diễn tiến lâm sàng thầm lặng và có kết cục tốt. Về mặt vi thể, ULP thể nang tá tràng có các nang lympho tân sinh thường được giới hạn ở niêm mạc hoặc dưới niêm mạc thường biêu hiện trên đại thể dạng polyp. Các nang này chủ yếu bao gồm các tế bào bạch huyết nhỏ trưởng thành (tâm bào) với các nguyên tâm bào hiếm gặp đến thỉnh thoảng, phù hợp với hình thái ác tính thấp (WF1,2). Các đại thực bào thể Tingible và vùng áo nang thường không có.

ULP thể nang là ULP ác tính của tế bào B tâm nang, với biểu hiện hình thái nang điển hình. ULP thể nang dạ dày – ruột thường gặp nhất ở ruột non và ruột già, hiếm gặp ở dạ dày.

Sự khác biệt giữa ULP thể nang tá tràng và ULP thể nang thông thường chủ yếu dựa trên các đặc điểm lâm sàng. Về mặt miễn dịch và tế bào học, các trường hợp ULP típ tá tràng và ULP thể nang chung giống hệt nhau với biểu hiện của các dấu ấn trung tâm mầm (CD10 và BCL6). Cần lưu ý là nếu xuất hiện ở vùng bóng Vater và đầu tụy có thể gây tắc mật vàng da và nhầm lẫn với ung thư tụy [59].

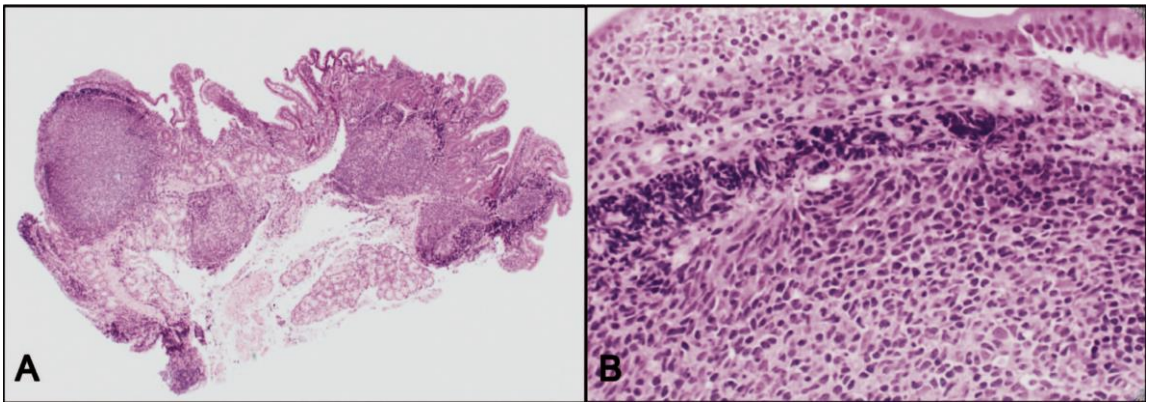

Hình 1.11. U lympho thể nang tá tràng [19]

A. Nang lympho tân sinh xâm nhập đến mô đệm niêm mạc B. Trong nang chứa chủ yếu tâm bào, hiếm có nguyên tâm bào.

Hai loại tế bào tân sinh có mặt trong các trung tâm mầm tạo thành cơ sở của phân loại mô học theo WHO (bảng 1.10). Nguyên tâm bào là các tế bào lớn với vành tế bào chất ưa kiềm, nhân không phân cắt, chất nhiễm sắc dạng mụn nước và 1-3 hạt nhân rõ. Tâm bào có kích thước nhỏ đến trung bình, tế bào chất ít ỏi, nhân thon dài hoặc bị cắt và hạt không rõ [57]. Các đặc điểm của độ cao gồm hơn 15 nguyên tâm bào trên mỗi vi trường lớn, xâm nhập vào cơ niêm và / hoặc mô mỡ quanh ruột, không có hình thái ULP thể nang ở hạch mạc treo bên cạnh, khi có đặc điểm này thì phải nghĩ đến bệnh cảnh ULP thể nang hệ thống. Do đó cần nhấn mạnh vào giai đoạn lâm sàng để loại trừ tổn thương thứ phát nằm trong tiến trình của một bệnh lympho hệ thống [19].

Bảng 1.10. Phân loại mô học theo WHO của u lympho nang [57]

Độ mô học	Vi thể
Độ 1 (nang nhỏ bị phân cắt)	≤5 nguyên tâm bào / vi trường độ phóng đại lớn
Độ 2 (nang hỗn hợp)	6-15 nguyên tâm bào / vi trường độ phóng đại lớn
Độ 3a (Nang với tế bào lớn)	> 15 nguyên tâm bào / vi trường độ phóng đại lớn
Độ 3b	Mảng đặc của nguyên tâm bào

1.2.3. U lympho tế bào áo nang

ULP tế bào áo nang kinh điển là sự tăng sinh đơn hình của các tế bào lympho nhỏ đến trung bình với tế bào chất ít và nhân không đều có nhiễm sắc

thể phân tán và hạt nhân không rõ ràng. Khối u có thể cho thấy một vùng áo nang và một hình ảnh nốt hoặc lan tỏa. Các tế bào khối u có thể có một phổ các phân nhóm tế bào học như tế bào nhỏ, blastoid, đa hình thái [141].

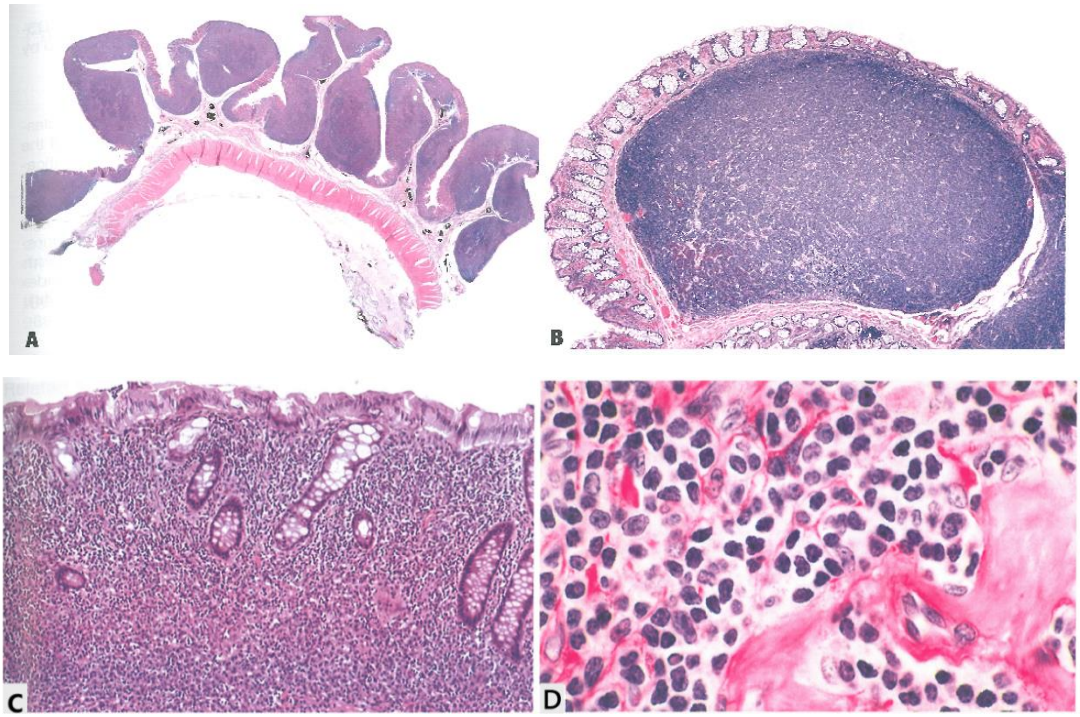

Hình 1.12. U lympho tế bào áo nang [141]

A. Tổn thương dạng polyp trong mô đệm và dưới niêm mạc. B. Lympho thâm nhiễm chủ yếu vào dưới niêm mạc tạo tổn thương polyp. C. Độ phóng đại thấp. D. Độ phóng đại cao cho thấy quần thể tế bào đồng nhất, dạng tâm bào.

1.2.4. U lympho tế bào B lớn lan tỏa

DLBCL là loại ULP tiến triển nhanh, có độ ác tính cao, chiếm 40-70% ULP ở dạ dày. Có thể nguyên phát hoặc biến đổi từ u MALT. Đặc trưng bởi các tế bào lympho lớn, với nhân lớn hơn gấp đôi kích thước của một tế bào lympho nhỏ, và thường lớn hơn nhân của đại thực bào mô. Trong hầu hết các trường hợp, các tế bào chiếm ưu thế trông giống như nguyên tâm bào hoặc nguyên bào miễn dịch, hỗn hợp của hai loại tế bào này cũng thường gặp. Các tế bào u kích thước trung bình đến lớn, có nhân tròn, bầu dục hoặc bờ (màng) nhân hơi không đều với chất nhiễm sắc dạng túi (chất nhân mở), nhân trội (hạt nhân nổi rõ) và nguyên sinh chất ưa kiềm (bào tương ưa kiềm). Về mặt mô học,

có một sự xâm nhập dữ dội tế bào u vào lớp đệm niêm mạc [26].

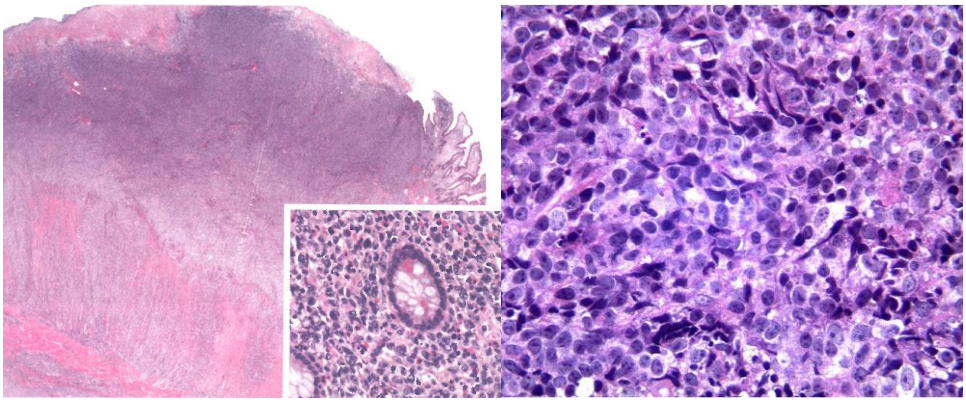

Hình 1.13. Mô học u lympho tế bào B lớn lan tỏa [141]

Trái: tế bào lympho thâm nhiễm qua lớp cơ và đến bề mặt của ổ loét.

Phải: các tế bào khối u kích thước lớn với chất nhiễm sắc dạng mọng nước, hạt nhân nổi rõ, bào tương từ trung bình đến nhiều.

1.2.5. U lympho Burkitt

Là loại ULP tế bào B độ cao, thường liên quan đến chuyển vị của gen MYC. Trên mô học thường biểu hiện bằng thâm nhiễm đơn dạng các tế bào có kích thước trung bình đến lớn. Trên mô bệnh học ở độ phóng đại thấp ULP Burkitt, biểu hiện một tập hợp các tế bào lympho có kích thước trung bình với nhiều ty thể, tế bào chết, và đại thực bào tạo ra hình ảnh dạng "bầu trời sao".

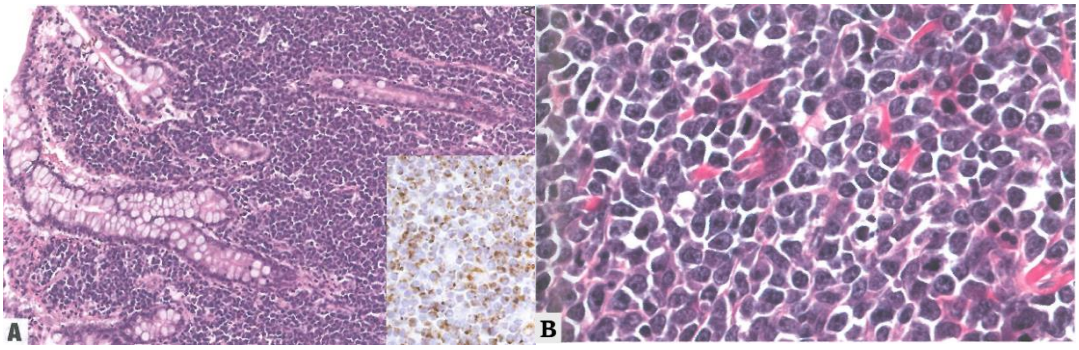

Hình 1.14. U lympho Burkitt [141]

A. Hình ảnh thâm nhiễm lan tỏa các tế bào lympho đều, kết dính nhau, với hình ảnh "bầu trời sao". Trong hình nhỏ, các không bào chứa lipid khi nhuộm adipophilin. B. Ở độ phóng đại lớn hơn cho thấy các tế bào có nhân lớn nhẹ, to nhỏ không đều.

1.2.6. U lympho tế bào T/NK dạ dày – ruột

1.2.6.1. U lympho tế bào T liên quan bệnh lý ruột

ULP tế bào T liên quan bệnh lý ruột là ULP tế bào T của ruột có nguồn gốc từ các tế bào lympho trong biểu mô, hay gặp ở những bệnh nhân có bệnh không dung nạp gluten. Hỗng tràng là vị trí hay gặp nhất, các đoạn khác của ruột non, dạ dày và đại tràng cũng có thể gặp. Trên mô bệnh học EATL có nhiều kiểu hình thái, thường gặp là các tế bào lympho trung bình đến lớn, xen lẫn với sự xâm nhập các tế bào viêm trong đó có bạch cầu ưa acid. Hình ảnh điển hình của bệnh không dung nạp gluten là hình ảnh bào mòn các nhung mao ruột và xâm nhập nhiều tế bào lympho trong biểu mô [123]

1.2.6.2. U lympho tế bào T biểu mô đơn dạng tại ruột

Thường xuất hiện rãi rác và không liên quan đến bệnh không dung nạp gluten, triệu chứng thường gặp là tắc ruột hoặc thủng ruột non. Tương tự như EATL, các tế bào ung thư hạch trong MEITL xâm nhập lan tỏa vào biểu mô niêm mạc ruột. Các tế bào khối u đơn dạng có kích thước tương đối nhỏ đến trung bình với tế bào chất nhạt, nhân tròn hoặc hơi không đều, chất nhiễm sắc kém tập trung và hạt nhân không rõ. Kích thước tế bào khối u khác nhau giữa các bệnh nhân, nhưng các tế bào trong u thường đồng dạng [105]. So với EATL, hoại tử và thâm nhiễm tế bào viêm nền ít nổi bật hơn. Biểu mô cũng có nhiềULP bào nhưng thường không thấy tổn thương điển hình của bệnh Không dung nạp gluten [123]

Vùng trung tâm ở trung tâm của khối u, các tế bào khối u thường xâm nhập vào toàn bộ thành dạ dày - ruột, dẫn đến loét và thủng. Vùng ngoại vi khối u được đặc trưng bởi sự xâm nhập bên của các tế bào khối u ở niêm mạc và dưới niêm mạc, với sự xâm lấn ít rộng rãi hơn của các tế bào khối u vào lớp cơ hơn so với vùng trung tâm [105].

1.2.6.3. U lympho tế bào NK/T ngoài hạch

Là u tân sinh của tế bào NK hoặc tế bào T độc tế bào biểu hiện ở ngoài hạch,

thường xâm nhập mạch máu và liên quan với nhiễm EBV. Các tế bào lympho xâm nhập trung tâm mạch và gây tình trạng hủy mạch. Hoại tử đông và các thể apoptotic hỗn hợp thường thấy. Các tế bào có xu hướng có kích thước trung bình và có nhân không đều với tế bào chất nhạt đến rõ ràng, nhưng tế bào cũng có thể nhỏ hoặc lớn. Các tổn thương riêng lẻ tự thoái lui trong một vài tháng, nhưng một số bệnh nhân có thể phát triển các tổn thương mới trong nhiều năm. Sinh thiết cho thấy sự xâm nhập lớp bề mặt của các tế bào không điển hình làm phá hủy các tuyến dạ dày hoặc ruột, rất giống các tổn thương lympho biểu mô ULP liên kết niêm mạc. Những tế bào có kích thước từ trung bình đến lớn và thường có các hạt bạch cầu ái toan trong tế bào chất [141].

1.2.6.4. U lympho tế bào T khác ở ruột, không được xếp loại

Chẩn đoán ULP tế bào T ruột không được xếp loại khác (NOS) được dành riêng cho ULP tế bào T nguyên phát đường ruột mà thiếu các đặc điểm lâm sàng của ULP tế bào T liên quan bệnh lý ruột, ULP tế bào T biểu mô đơn dạng tại ruột, ULP tế bào lớn không biệt hóa và ULP tế bào NK/T ngoài hạch. Đây là một chẩn đoán loại trừ. Dữ liệu hạn chế về loại này khá hạn chế, có thể do những tiến bộ trong chẩn đoán bệnh lý lympho T của dạ dày - ruột.

Rối loạn tân sinh tế bào T thầm lặng dạ dày - ruột là một rối loạn tăng sinh tế bào T không teo biểu mô, bao gồm các tế bào lympho nhỏ có thể liên quan đến tất cả các vị trí của đường tiêu hóa, đặc biệt là ruột non và đại tràng. Đây là một thực thể tạm thời mới được công nhận trong phân loại mới của WHO về các ULP.

1.3. ĐẶC ĐIỂM HÓA MÔ MIỄN DỊCH CỦA U LYMPHO DẠ DÀY-RUỘT

1.3.1. Đặc điểm các thụ thể và dấu ấn hóa mô miễn dịch sử dụng trong chẩn đoán u lympho dạ dày – ruột [34, 136]

Hóa mô miễn dịch đóng vai trò quan trọng trong chẩn đoán, phân loại và dự đoán đáp ứng điều trị trong các bệnh thuộc hệ tạo máu và mô lympho nói

chung, trong đó có ULP dạ dày-ruột.

Vi môi trường của mô lympho chứa các tế bào lympho dòng B, dòng T và lympho NK ở nhiều giai đoạn trưởng thành và biệt hóa khác nhau, tương bào, đại bào, tế bào tua, tế bào lưới, tế bào hạt. Tất cả các thành phần này cần được xem xét khi diễn giải khối u. Các dấu ấn có tính chất sàng lọc của ULP như LCA, dấu ấn dòng B, dấu ấn dòng T, CD34, TdT, Ki67 rất hữu ích cho chẩn đoán bước đầu. Các dấu ấn đặc hiệu để phân loại típ giúp đưa ra chẩn đoán chính xác. Tuy nhiên chẩn đoán cuối cùng phải dựa trên xem xét kết hợp dữ liệu lâm sàng, hình thái mô học, kiểu hình miễn dịch và phân tích gen khi cần thiết [131].

- CD45 hay LCA (leukocyte-common antigen) là một kháng nguyên đặc hiệu cho u dòng tạo máu và lympho. Trong chẩn đoán ULP dạ dày – ruột dấu ấn này giúp xác định các tế bào lympho với biểu hiện dương tính màng tế bào. Tuy nhiên khoảng 3% tế bào lympho B, 10% tế bào lympho T không biểu hiện kháng nguyên này. Trong những trường hợp nghi ngờ cần sử dụng các dấu ấn dòng lympho khác.
- CD10 (CALLA) là một men metalloprotease màng tế bào phụ thuộc kẽm tham gia vào quá trình xử lý sau bài tiết của peptide thần kinh và peptide vận mạch. Mặc dù tên của CD10 là kháng nguyên bệnh nguyên bào lympho cấp tính chung (common acute lymphoblastic leukemia antigen - CALLA), CD10 không phải là một dấu ấn đặc hiệu dòng tế bào hoặc khối u vì nó được thể hiện trong một loạt các loại mô và khối ULP (B và T), biểu mô, cơ biểu mô và cả trung biểu mô. Trong hóa mô miễn dịch chẩn đoán, CD10 phải được sử dụng trong một bộ dấu ấn mô và tế bào cụ thể khác.
- CD20 là một phosphoprotein không glycosyl hóa xuyên màng được mã hóa bởi gen MS4A1 trên nhiễm sắc thể 11, hoạt động như một thụ thể trong quá trình kích hoạt và biệt hóa tế bào B. CD20 xuất hiện trên các tế bào B sau CD19 và CD10 trong các tế bào lympho B non và tồn tại cho đến giai đoạn cuối của

sự biệt hóa tế bào lympho B nhưng biến mất trong giai đoạn tương bào. Hình thái biểu hiện đặc trưng cho CD20 là ở màng tế bào, nếu mẫu biểu hiện tế bào chất hoặc nhân là không đặc hiệu. CD20 là một dấu ấn đặc hiệu cho dòng tế bào lympho B, nhưng một số loại ULP tế bào B có thể âm tính với CD20 hoặc mức độ biểu hiện rất yếu; do đó, trong trường hợp nghi ngờ, nên sử dụng hai dấu ấn dòng tế bào B để xác định hoặc loại trừ nguồn gốc tế bào B của u. Kết hợp tối ưu là CD20 / CD19 và CD20 / PAX-5 hoặc CD20 / CD79.

- CD79a là một dị thể liên kết di-sulfide liên quan đến phức hợp thụ thể globulin miễn dịch liên kết màng. CD79a xuất hiện trong giai đoạn tiền tế bào lympho B và tồn tại cho đến khi tương bào phát triển, làm cho phần lớn tương bào bình thường và tân sinh dương tính với CD79a. CD79a thể hiện một mô hình biểu hiện màng, nhưng các tế bào plasma cũng có thể cho thấy một mô hình nhuộm tế bào chất. Biểu hiện của CD79a độc lập với biểu hiện của CD20 và vẫn dương tính sau liệu pháp miễn dịch chống CD20. CD79a ít tin cậy hơn CD20 trong chẩn đoán ULP tế bào B.

- CD3 kháng nguyên này biểu hiện trong bào tương của tế bào tiền tuyến ức cho đến giai đoạn tế bào T trưởng thành. CD3 tạo thành một phức hợp với thụ thể tế bào T trên màng của tế bào lympho T, có nhiệm vụ nhận diện kháng nguyên và kích hoạt cả phản ứng miễn dịch của tế bào T độc và T hỗ trợ. CD3 là dấu ấn miễn dịch phổ biến nhất để nhận diện tế bào T trong hầu hết các khối ULP T.

- CD4 là dấu ấn miễn dịch của hầu hết các ULP T ngoại vi. Thường được sử dụng trong bộ dấu ấn có CD3, CD8 và CD19.

- CD5 (lymphocyte antigen T1 – kháng nguyên tế bào lympho T1). Biểu hiện của CD5 không chỉ giới hạn ở tế bào lympho T mà còn được tìm thấy trong một số tế bào lympho B trưởng thành, bao gồm các tế bào lympho vùng áo nang, các ULP nguồn gốc tế bào B. CD5 cũng biểu hiện trong cả ung thư biểu mô tuyến của nhiều mô khác nhau.

- CD7 là một glycoprotein xuyên màng và là thành viên của họ siêu gen globulin miễn dịch, đóng một vai trò quan trọng trong sự tương tác giữa tế bào T và tế bào T/tế bào B trong giai đoạn sớm của phát triển mô lympho. CD7 là phân tử liên kết tế bào T sớm nhất, xuất hiện trong tế bào gốc và giai đoạn tiền tuyến ức và mở rộng biểu hiện của nó đến tận tế bào T trưởng thành. Phân tử này cũng có mặt trên tế bào NK. Việc thiếu biểu hiện CD7 có thể được sử dụng để phát hiện một số rối loạn tăng sinh tế bào lympho tế bào T.

- CD8 là một glycoprotein dị thể liên kết disulfide xuyên màng bao gồm chuỗi α và chuỗi β hoặc hai chuỗi α hoạt động như một đồng thụ thể cho thụ thể tế bào T đóng vai trò trong dòng tín hiệu tế bào T. CD8 được biểu hiện trong các tế bào lympho T ức chế/gây độc tế bào và một số của các tế bào NK. CD8 là một dấu ấn của nhiều loại ULP tế bào T/NK.

- CD23 còn được gọi là thụ thể IgE ái lực thấp (low-affinity IgE receptors), là một glycoprotein xuyên màng loại II liên quan đến việc điều hòa đáp ứng IgE. CD23 có hai dạng là a và b, với thành phần chuỗi axit amin khác nhau. Loại a có liên quan đến sự biệt hóa của tế bào B và biểu hiện trên các tế bào B trưởng thành, và loại b đóng một vai trò trong việc điều hòa các phản ứng dị ứng và được biểu hiện trên các tế bào B và T, đại thực bào hoạt hóa và bạch cầu ưa toan. CD23 cũng là một dấu ấn tốt cho các tế bào nang tua gai. Cũng cần đề cập là biểu hiện của CD23 được kích hoạt bởi nhiễm EBV. CD23 là một dấu ấn quan trọng để phân biệt B-CLL với các loại ULP khác có hình thái mô học tương tự (dương tính mạnh), trong khi nó âm tính ở t (14; 19) liên kết B-CLL.- Bcl2 (B-cell lymphoma 2 protein) là một họ protein điều hòa liên quan đến việc điều hòa chết chương trình của tế bào được lập trình được chia thành hai nhóm chính: nhóm tác động và hoạt hóa. Các protein Bcl-2 được mã hóa bởi gen Bcl-2 trên nhiễm sắc thể 18q21. Chuyển vị t(14; 18)(q32;q21) đặc trưng cho 90% ULP thể nang đặt gen Bcl-2 cạnh gen chuỗi nặng Ig dẫn đến sự mất điều hòa

của gen Bcl-2 và sự biểu hiện quá mức của protein Bcl-2 mang lại lợi thế sống sót cho các tế bào ULP. Một trong những lợi ích chẩn đoán chính của Bcl-2 là giúp phân biệt ULP thể nang và nang lympho tăng sản phản ứng. Bcl-2 không chỉ biểu hiện trong ULP thể nang mà còn tồn tại trong phần lớn các ULP tế bào B và một số ULP T. 10 - 15% ULP thể nang độ 1-2 không biểu hiện bcl-2 qua hóa mô miễn dịch. Hiện tượng này cũng được tìm thấy ở 70% ULP thể nang độ 3a và 3b. Nó có thể là do đột biến trong gen Bcl-2 tạo ra protein Bcl-2 đột biến không được nhận biết bởi các kháng thể tiêu chuẩn hoặc do các đột biến khác gây ra sự mất điều hòa của biểu hiện Bcl-2. Bcl-2 có hình thái biểu hiện ở bào tương (màng ty thể).

- Bcl6 (B-cell lymphoma 6 protein) là một protein ức chế phiên mã đặc hiệu theo trình tự liên quan đến việc điều hòa sự biệt hóa tế bào B. Bcl-6 thường được biểu hiện trong các tế bào ULP B tâm mầm không tân sinh có tốc độ tăng sinh cao và đột biến mắc phải hoạt động. Đây là một dấu ấn quan trọng cho các ULP có nguồn gốc tâm nang như là ULP thể nang, ULP tế bào B lớn. Gen Bcl-6 được tìm thấy có chuyển vị hoặc siêu đột biến trong khoảng 40% ULP tế bào B lớn lan tỏa và khoảng 15% ULP thể nang, gây ra sự biểu hiện quá mức của protein Bcl-6. Do đó biểu hiện hóa mô miễn dịch của Bcl-6 không thay thế cho các xét nghiệm phát hiện đột biến hoặc sắp xếp lại trong gen Bcl-6. Trên hóa mô miễn dịch Bcl-6 biểu hiện ở nhân. ULP tế bào áo nang và ULP liên kết niêm mạc luôn biểu hiện âm tính với dấu ấn này.

- CyclinD1 (còn được gọi là bcl-1) là một protein vòng tế bào được mã hóa trên nhiễm sắc thể 11q13. Biểu hiện của cyclin D1 không giới hạn ở các khối ULP và được tìm thấy trong một số khối u biểu mô và trung mô không lympho. Biểu hiện quá mức Cyclin D1—gây ra bởi chuyển vị t(11; 14) liên quan đến ULP tế bào áo nang — làm cho nó trở thành một dấu ấn đặc trưng cho loại ULP này. Một số CLL/ SLL cũng có thể dương tính với cyclin D1. Trong hóa mô miễn

dịch thường quy, cyclin D1 thường được sử dụng kết hợp với CD5, Sox-11 và các dấu ấn tế bào B khác. Một số ít trường hợp ULP tế bào áo nang không biểu hiện cyclin D1, những trường hợp này thường dương tính với Sox-11, do vậy cần xem xét tình huống này trong các chẩn đoán phân biệt. Cyclin D1 có hình thái biểu hiện ở nhân.

- Sox-11 là một thành viên họ Sox của các yếu tố phiên mã, Sox-11 cũng tham gia vào quy định phiên mã PAX-5. Sox-11 dương tính mạnh với cả ULP tế bào áo nang có Cyclin D1 dương tính và âm tính, ngoài ra còn có thể dương tính trong ULP Burkitt. Sox-11 hằng định âm tính với B-CLL, ULP thể nang, ULP tế bào B lớn lan tỏa.

- Ki-67 là một protein nhân không histone ở người được mã hóa bởi gen *MKI67* trên nhiễm sắc thể 10q26.2, tham gia vào các bước đầu của quá trình tổng hợp RNA ribosome phụ thuộc polymerase I và sao chép DNA và biểu hiện trong chu kỳ tế bào hoạt động. Mức độ biểu hiện của Ki-67 tương quan chặt chẽ với mức độ tăng sinh tế bào và độ mô học khối u. Trong giải phẫu bệnh thường quy Ki-67 là một dấu ấn chủ yếu để đánh giá sự tăng sinh tế bào. Chỉ số Ki-67 là một tiêu chí để chẩn đoán khối u là lành tính hay giáp biên hay ác tính, độ ác tính thấp hoặc cao. Có vài ung thư biểu hiện chỉ số Ki-67 gần 100%, vì vậy chỉ số Ki-67 là dấu hiệu mấu chốt để chẩn đoán các u này, điển hình là ung thư biểu mô phổi tế bào nhỏ, ULP Burkitt và ULP nguyên tương bào. Đây cũng là dấu ấn quan trọng cho phân loại mức độ ác tính của ULP.

MUM-1 (Multiple myeloma oncogene 1) còn được biết đến là yếu tố điều hòa interferon-4 là một chất kích hoạt phiên mã đặc hiệu cho tế bào lympho được thể hiện trong giai đoạn biệt hóa cuối cùng của tế bào lympho B trong trung tâm mầm. MUM-1 cũng đóng vai trò trong việc biệt hóa các tương bào, tế bào lympho T, tế bào tủy và tế bào nang tua gai. MUM-1 cũng là một dấu ấn cho các tế bào B trung nang sau mầm (late-centrocyte: tâm bào muộn), tế bào B nhớ ở vùng rìa và ULP kiểu hình tế bào B không tâm mầm /hoạt hóa. Tế bào

lympho B dương tính với Bcl-6 thường không biểu hiện MUM-1. Biểu hiện của MUM-1 không giới hạn ở u tương bào hoặc ULP tế bào B. MUM-1 biểu hiện yếu có thể được ghi nhận trong một số loại ULP tế bào T/NK, cụ thể là những loại có nguồn gốc từ tế bào T trợ giúp của nang. MUM-1 cũng nhuộm phần lớn các ULP tế bào lớn dương tính với CD30 anaplastic, cả ALK + và ALK−. Do biểu hiện đa dòng của protein MUM-1, nhuộm miễn dịch phải được giải thích cẩn thận, kết hợp với các kháng thể đặc hiệu khác để loại trừ các chẩn đoán phân biệt khác.

1.3.2. Đặc điểm kiểu hình miễn dịch các u lympho dạ dày – ruột

U MALT không có dấu ấn miễn dịch đặc hiệu mà tương tự kiểu miễn dịch với ULP tế bào B vùng rìa hiện diện trong lách, mảng Peyer và các hạch bạch huyết, do vậy kiểu hình miễn dịch của nó là CD20 + hoặc chuỗi nhẹ +, CD5 - , CD10- , CD23- và cyclin D1- [123]. Kiểu hình miễn dịch của ULP tế bào áo nang khá đặc trưng, dương tính mạnh với CD5, Cyclin D1 và SOX11. CD10, Bcl6 và CD23 thường âm tính. Chỉ số Ki-67 thường thấp đến trung bình. Kiểu hình miễn dịch của ULP thể nang ở tá tràng tương tự ULP thể nang của hạch, dương tính với CD20, CD10, Bcl-2, và Bcl-6, chỉ số tăng sinh Ki-67 thấp [112].

ULP tế bào B lớn lan tỏa là típ có đặc tính không đồng nhất về sinh học nên thường có kiểu hình miễn dịch thay đổi. Dương tính mạnh với các dấu ấn của lympho B là CD20, CD19, PAX5, CD79a. Biểu hiện thay đổi với các dấu ấn CD10, Bcl6, MUM1, Bcl2 và Myc. Với CD30, CD23 và CD5 đôi khi có thể dương tính, trong khi Cyclin D1, SOX11 và TdT luôn âm tính[150]. ULP Burkitt thường dương tính với các kháng thể dòng lympho B (CD19, CD20, CD22, CD79a, PAX5), kháng thể trung tâm mầm (CD10, BCL6), CD43. Đặc trưng khi chỉ số Ki-67 cao (90-100%) thể hiện sự phân chia rất nhanh của các tế bào u, có thể xác nhận bằng xét nghiệm PCR cho *t(8,14) [33]*.

Phân loại của WHO 2019 ULP tế bào T gồm có ULP tế bào T liên quan

bệnh lý ruột (EATL), bệnh ULP tế bào T biểu mô đơn dạng tại ruột (MEITL) mà trước đây gọi là EATL loại 2. Ngoài ra còn có một nhóm ULP tế bào T tiến triển không đáp ứng các tiêu chí cho EATL, MEITL, như ULP tế bào NK/T ngoài hạch ở ruột (ENKTL) hoặc ULP tế bào lớn không biệt hóa. Rối loạn tăng sinh tế bào T thầm lặng của đường tiêu hóa đã được đưa vào như một thực thể tạm thời trong phân loại gần đây nhất của WHO. Đây là một rối loạn tăng sinh tế bào T với CD4 + hoặc CD8 + và kèm theo tình trạng lâm sàng không rõ ràng. ULP tế bào đường ruột, không xếp loại khác (NOS) không được coi là một thực thể bệnh, các biểu hiện về mô học và miễn dịch không đồng nhất. Các nghiên cứu cho thấy các tế bào khối u có kích thước từ trung bình đến lớn và thường là đa hình thái. CD4+ hoặc CD4- / CD8- kiểu hình âm tính kép là phổ biến. Biểu hiện CD8 và CD56 thấp hơn so với biểu hiện trong MEITL [123].

1.4. CÁC NGHIÊN CỨU LIÊN QUAN VỀ MÔ BỆNH HỌC VÀ HÓA MÔ MIỄN DỊCH U LYMPHO DẠ DÀY RUỘT TRONG VÀ NGOÀI NƯỚC

1.4.1. Các nghiên cứu ngoài nước

Năm 2003, Shotaro Nakamura nghiên cứu trên 455 bệnh nhân ULP dạ dày – ruột ghi nhận ULP tế bào B độ thấp có 231 trường hợp (51%) trong đó chủ yếu là u MALT với 200 trường hợp, ULP tế bào B độ cao có 185 trường hợp (41%) trong đó chủ yếu là ULP tế bào B lớn lan tỏa với 175 trường hợp, ULP tế bào T chiếm 9% [102].

Theo Dana Hashim (2009) việc áp dụng hóa mô miễn dịch đã mang đến thay đổi rất lớn trong phân loai ULP dạ dày - ruột trong hai thập niên 1990 và 2000.

Nghiên cứu của Neeraj Arora năm 2011 trên 361 bệnh nhân ULP dạ dày - ruột ở Ấn Độ ghi nhận tỉ lệ nam : nữ là 3,93:1. Tác giả sử dụng bộ dấu ấn miễn dịch dựa trên hình thái mô bệnh học, phân loại theo WHO 2008 ghi nhận típ thường gặp nhất là ULP tế bào B lớn lan tỏa chiếm 66,71%, u MALT chiếm

10,12%, đáng chú ý là ULP Burkitt's chiếm đến 10,48% [22].

Nghiên cứu của Wenshuang Ding (2016) trên 1010 ca ULP dạ dày – ruột ở vùng đông – nam của Trung Quốc cho thấy tuổi trung bình của nhóm bệnh này là 55 với tỉ lệ nam/nữ là 1,7/1. Nghiên cứu đã sử dụng công thức Hans để xác định các dưới típ tâm mầm (GCB) và không tâm mầm (non – GCB) của ULP tế bào B lớn lan tỏa với số lượng 159 và 247 trường hợp. ULP dòng T trong nghiên cứu cũng được phân loại các típ cụ thể [45].

Một số nghiên cứu tập trung vào mô bệnh học và hóa mô miễn dịch của từng típ. Nghiên cứu năm 2018 của F.M. Ona-Ortiz trên các bệnh nhân ULP tế bào áo nang ghi nhận đặc trưng trên mô học của típ này là sự tăng sinh của các tế bào lympho nhỏ đường kính trung bình khoảng 7µm, tăng sắc, có khuyết màng nhân, bào tương nhạt [52]. Từ những đặc điểm khác biệt về mô học và lâm sàng của các ULP thể nang ở tá tràng, các nghiên cứu so sánh về gen đã giúp xác định ULP thể nang ở tá tràng là một thực thể mới [130].

Năm 2020 Marco Pizzi đề xuất các bước tiếp cận chẩn đoán ULP dạ dày – ruột dựa trên trình tự từ mô bệnh học cho đến hóa mô miễn dịch và sinh học phân tử. Chìa khóa trong cách tiếp cận này là hình thái tế bào u (điển hình và không điển hình, tế bào kích thước nhỏ và lớn), sự biệt hóa của dòng tế bào B và T. Theo tác giả cách tiếp cận này giúp thu hẹp dần chẩn đoán, giảm thiểu cho các xét nghiệm bổ sung không cần thiết [112].

1.4.2. Các nghiên cứu trong nước

Nghiên cứu áp dụng hóa mô miễn dịch trong chẩn đoán các bệnh ung thư của Lê Đình Roanh và cộng sự (2004) cho thấy vai trò rất lớn của kỹ thuật này trong chẩn đoán ULP không Hodgkin ở nhiều cơ quan, đồng thời giúp áp dụng được bảng phân loại mới của WHO 2001 về ULP không Hodgkin ở thời điểm này. Báo cáo ghi nhận ULP dòng B chiếm 75,6%, ULP dòng T chiếm 20,9% và ULP không Hodgkin ở dạ dày chiếm 6% [3], [11].Tác giả Nguyễn Văn Mão

cũng có báo cáo về giá trị của hóa mô miễn dịch trong việc phân loại ULP Non – Hodgkin B và T nói chung, gồm hạch và nhiều cơ quan ngoài hạch [9], [10]. Các nghiên cứu này có đề cập đến ULP ở dạ dày – ruột nhưng với số lượng và các phân tích về mô bệnh học, hóa mô miễn dịch còn hạn chế.

Nghiên cứu sau đó của Nguyễn Văn Chủ và cộng sự (2006) phối hợp phân tích đồng thời mô bệnh học và hóa mô miễn dịch đã phân loại được nhiều thực thể ULP dạ dày - ruột theo phân loại WHO 2001, các típ thường gặp trong nghiên cứu này là ULP tế bào B lớn lan tỏa (71,7%), ULP liên kết niêm mạc (13,3%), ULP lympho bào nhỏ (6,7%) [3].

Nghiên cứu của Trần Hương Giang và Hứa Thị Ngọc Hà (2011) đã đề xuất được một số kiểu hình miễn dịch cho các ULP dạ dày ruột. Nghiên cứu này sử dụng phân loại WHO 2008 với cỡ mẫu 74 ca [4]. Các nghiên cứu trên đây cũng chưa ghi nhận ULP tế bào áo nang ở dạ dày - ruột.

Gần đây nghiên cứu của Vũ Thanh Huyền và cộng sự (2022) về đặc điểm lâm sàng và cận lâm sàng của ULP không Hodgkin biểu hiện đường tiêu hóa thì cho thấy nhóm bệnh này có triệu chứng không đặc hiệu với biểu hiện chủ yếu là đau bụng (85,1%), và phần lớn được phát hiện qua nội soi tiêu hóa (88,5%) trong giai đoạn tổng trạng toàn thân của bệnh nhân còn khá tốt [8].

Nghiên cứu năm 2023 của Trần Thắng trên 126 bệnh nhân ULP không Hodgkin nguyên phát ống tiêu hóa điều trị tại Bệnh viện K ghi nhận đáp ứng điều trị và thời gian sống thêm của các típ mô bệnh học có độ ác tính thấp tốt hơn so với các típ mô bệnh học độ ác tính cao có ý nghĩa thông kê với lần lượt p = 0,046 và p = 0,03 [12].

CHƯƠNG 2. ĐỐI TƯỢNG VÀ PHƯƠNG PHÁP NGHIÊN CỨU

2.1. ĐỐI TƯỢNG NGHIÊN CỨU

Nghiên cứu trên 159 bệnh nhân ULP dạ dày - ruột đến khám và điều trị tại Bệnh viện Trường Đại học Y-Dược Huế, Bệnh viện Trung Ương Huế và Bệnh viện K (Hà Nội), từ tháng 1/2021 đến tháng 12/2023.

2.1.1. Tiêu chuẩn chọn bệnh

- Có kết quả chẩn đoán mô bệnh học từ mảnh sinh thiết qua nội soi hoặc từ bệnh phẩm sau phẫu thuật là ULP hoặc tổn thương nghi ngờ ULP dạ dày-ruột

- Có bệnh phẩm đủ chất lượng và kích thước ≥ 3mm để xét nghiệm hóa mô miễn dịch.

2.1.2. Tiêu chuẩn loại trừ

- Bệnh nhân đã được điều trị ULP dạ dày-ruột hoặc ung thư dạ dày - ruột trước đó.

- Bệnh nhân có chẩn đoán không phải ULP dạ dày - ruột sau nhuộm hóa mô miễn dịch hoặc mẫu không đủ tiêu chuẩn để chẩn đoán trên hóa mô miễn dịch.

- Bệnh nhân không đồng ý tham gia nghiên cứu.

2.1.3. Địa điểm, thời gian nghiên cứu

- Khoa Giải phẫu bệnh - Bệnh viện Trường Đại học Y-Dược Huế.

- Nghiên cứu được thực hiện từ tháng 06/2021 đến tháng 06/2024.

2.2. PHƯƠNG PHÁP NGHIÊN CỨU

2.2.1. Thiết kế nghiên cứu

- Nghiên cứu mô tả cắt ngang, hồi cứu và tiến cứu.

- Phương pháp chọn mẫu: chọn mẫu thuận tiện tất cả các bệnh nhân đủ tiêu chuẩn trong thời gian nghiên cứu.

2.2.2. Các bước tiến hành nghiên cứu

Trình tự nghiên cứu được tóm tắt như sơ đồ 2.1.

- Xét nghiệm mô bệnh học nhuộm HE thường quy, xét nghiệm hóa mô miễn dịch được thực hiện tại khoa Giải phẫu bệnh - Bệnh viện Trường Đại học Y-Dược Huế, Khoa Giải phẫu bệnh - Bệnh viện Trung Ương Huế và Trung tâm Giải phẫu bệnh và sinh học phân tử, Bệnh viện K, Hà Nội. Tiến hành xét nghiệm Hóa mô miễn dịch với các bộ dấu ấn miễn dịch: CD3, CD5, CD10, CD20, CD23, CD79a, Bcl-2, Bcl-6, CyclinD1, SOX11, Ki-67. Đối với các trường hợp nghi ngờ ULP dạ dày - ruột tế bào T, cần xét nghiệm HMMD với 2 dấu ấn CD4 và CD8 để xác nhận chẩn đoán; với ULP lan tỏa tế bào B, cần làm thêm dấu ấn MUM1 để phân dưới típ tế bào B hoạt hóa (ABC) hay tế bào B giống tâm mầm (GCB). Phân loại típ và dưới típ dựa trên phân loại của Tổ chức y tế Thế giới năm 2019 cho ULP đường tiêu hóa. Trường hợp không loại ung thư biểu mô chúng tôi nhuộm them dấu ấn AE1/3.

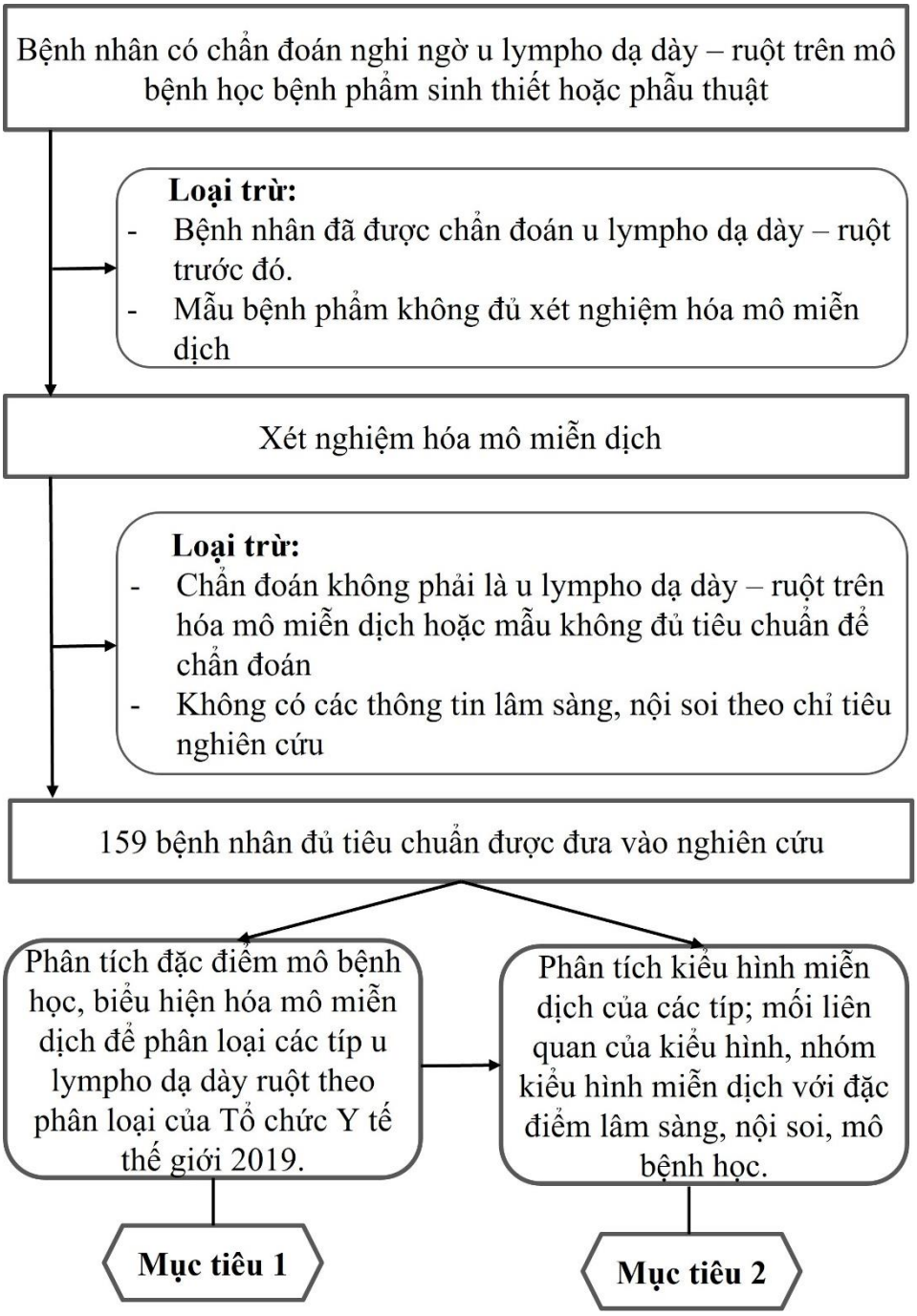

Sơ đồ 2.1. Sơ đồ nghiên cứu

- Phân tích kết quả mô bệnh học và hóa mô miễn dịch được thực hiện tại Khoa Giải phẫu bệnh, Bệnh viện Trường Đại học Y – Dược Huế.

- Các thông tin đặc điểm chung, đặc điểm lâm sàng, nội soi, đại thể được thu thập từ hồ sơ bệnh án.

- Phân tích số liệu và viết báo cáo tổng kết.

2.2.3. Các kỹ thuật nghiên cứu

2.2.3.1. Kỹ thuật chẩn đoán mô bệnh học bằng kỹ thuật nhuộm HE (Hematoxylin Eosin) và phương pháp đánh giá

* Kỹ thuật chẩn đoán mô bệnh học bằng kỹ thuật nhuộm HE

- Máy móc, trang thiết bị:

+ Máy xử lý mô tự động

+ Máy đúc nến mảnh mô

+ Máy cắt mảnh mô (microtome)

+ Máy nhuộm lam tự động

- Các bước để làm tiêu bản mô bệnh học: Các mẫu bệnh phẩm được cố định trong formalin 10% trung tính, sau đó được cắt lọc, xử lý mô và vùi trong nến. Nhuộm thường quy với HE. Các kỹ thuật này được thực hiện theo quy trình của Bộ Y tế [1].

* Phương pháp đánh giá trên mô bệnh học nhuộm HE

- Tiêu chuẩn của mô lympho dạ dày – ruột có tính chất ác tính trên mô bệnh học

+ Nền mô được thay thế bởi các mảng, đám tế bào lympho dày đặc, kể cả các trường hợp hình thành polyp.

+ Thâm nhiễm và phá hủy tuyến (tổn thương biểu mô lympho: LELs).

+ Nang lympho không điển hình, mở rộng vùng áo nang.

+ Thành phần đơn dạng của các tế bào lympho thâm nhiễm.

+ Có sự không điển hình về tế bào lympho: nhân kiềm tính, chất nhân thô vón, có hạt nhân…

Không phải lúc nào cũng có đầy đủ các đặc điểm trên nên cần sự phân tích và tổng hợp để đưa ra chẩn đoán chính xác. Trong trường hợp không thể đưa ra chẩn đoán chắc chắn trên mô học thì nên được mô tả là: tăng sản/ quá sản

mô lympho không điển hình, thâm nhiễm mô lympho không rõ tiềm năng, thâm nhiễm mô lympho nghi ngờ nhưng không chắc chắn là ULP. Các đặc điểm nêu trên được thể hiện và giải thích ở hình 2.2 [91].

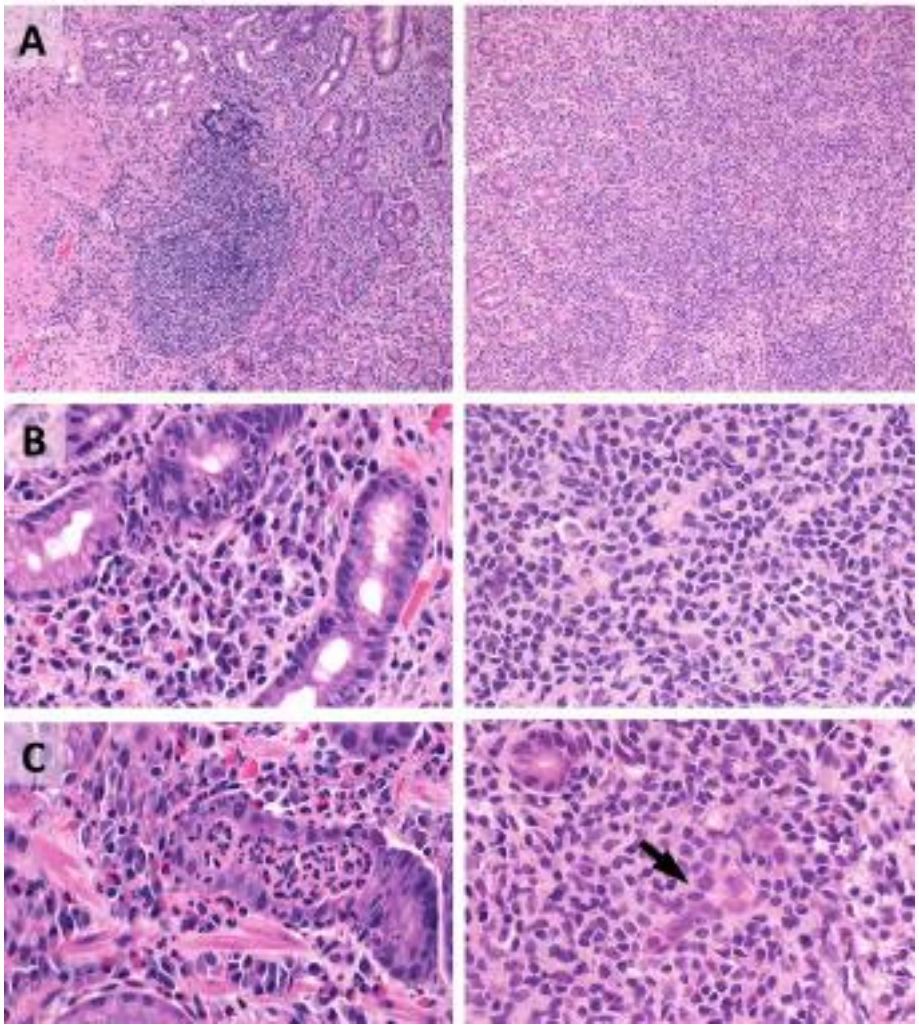

Hình 2.1. Phân biệt trên mô học giữa quá sản lành tính (trái)
và u lympho dạ dày - ruột ác tính (phải) [36, 141]

(A) Quá sản mô lympho phản ứng có nang lympho không bị phá hủy và ranh giới nang khá rõ, trong khi ULP hình ảnh thâm nhiễm dày đặc vào trong mô đệm. (B) Thâm nhiễm phản ứng có đa dạng hình thái của lympho bào gồm tế bào lympho nhỏ, tế bào hạt, mô bào và tương bào (trái). ULP Non-Hodgkin gồm hầu hết các tế bào lympho đơn dạng, không điển hình. (C) Trong trường hợp phản ứng, tế bào bên trong lòng tuyến chứa chủ yếu tế bào hạt và/hoặc rải rác lympho nhỏ (trái). Trong ULP Non-Hodgkin, tuyến nguyên thủy bị thâm nhiễm hoặc bị xóa bỏ bởi các tế bào lympho tân sinh, gọi là tổn thương biểu mô lympho (phải).

Hình thái mô học của ULP được phân thành hai loại là thâm nhiễm lan tỏa hoặc tạo nốt/nang trong hoặc dưới niêm mạc như hình 2.2.

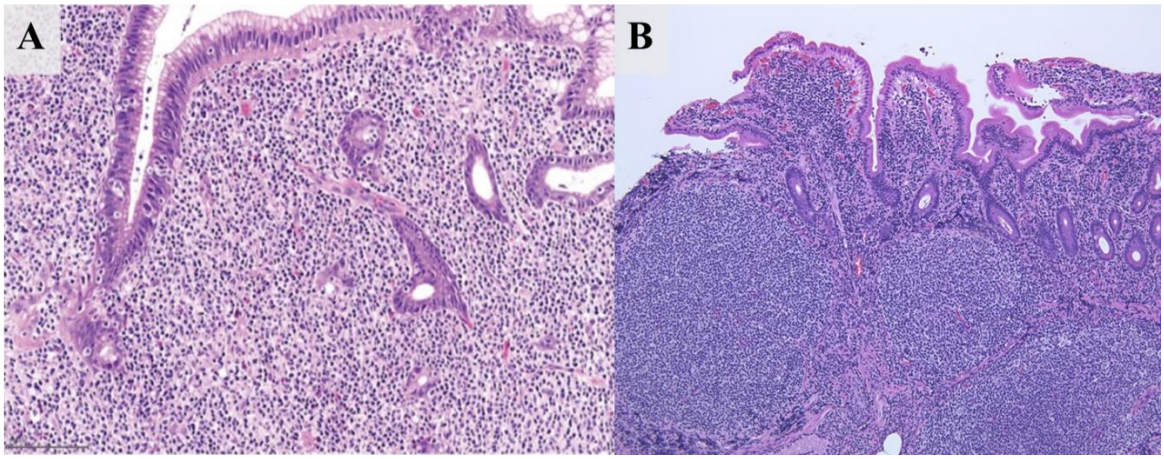

Hình 2.2. Hình thái mô học của u

A. Thâm nhiễm lan tỏa tế bào u trong khe tuyến, mở rộng đến mô đệm, có giới hạn không rõ B. Sự tăng sinh tế bào u hình thành nốt/nang [36, 141].

Nguyên tắc phân loại kích thước các tế bào u trên mô bệnh học:

+ Tế bào u kích thước nhỏ là những tế bào kích thước ngang bằng với đường kính của 1 tế bào lympho bình thường.

+ Tế bào u kích thước trung bình là những tế bào với nhân có kích thước lớn hơn đường kính 1 tế bào lympho bình thường và nhỏ hơn đường kính của 2 tế bào lympho.

+ Tế bào u kích thước lớn khi có nhân tối thiểu bằng kích thước nhân nhân của đại thực bào hoặc tối thiểu bằng 2 lần đường kính của tế bào lympho bình thường hoặc tế bào u trong ULP có nhân ≥ 2 hồng cầu.

Đánh giá đặc điểm hình thái tế bào u trong ULP dạ dày - ruột như diễn giải ở hình 2.3

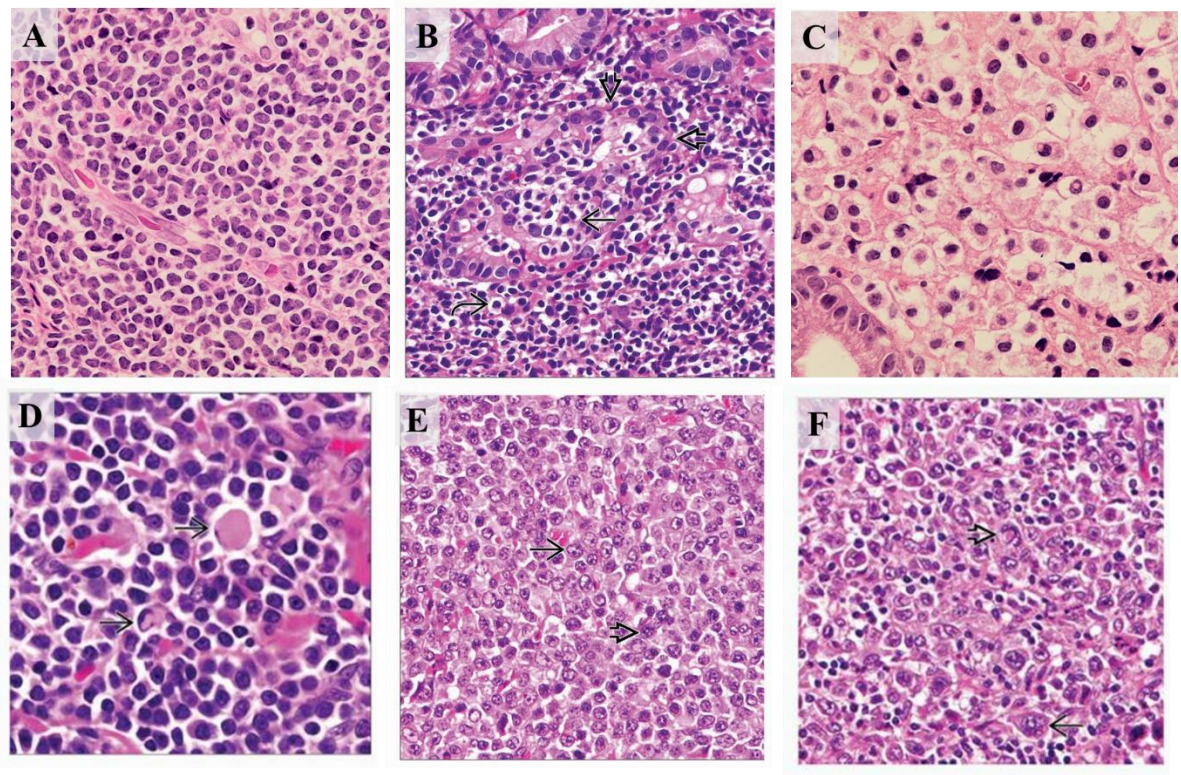

Hình 2.3. Các hình thái tế bào u ghi nhận trên mô bệnh học [141,142]

A. Các tế bào dạng tâm bào **B**. Tế bào u dạng lympho bào mono **C-D** Biệt hóa tương bào, các tế bào có kích thước trung bình, nhân lệch tâm, bào tương ưa acid, → có thể có thể vùi trong nhân (thể Dutcher) **E**. Nguyên tâm bào ⇨ và nguyên bào miễn dịch → **F**. Tế bào bất thục sản, các tế bào u có kích thước lớn và rất lớn với nhân quái dị, có thể giả hình ảnh tế bào Reed-stenberg trong ULP Hodgkin, dạng hình móng ngựa ⇨, dạng có không bào →.

Phân loại ULP dạ dày - ruột dựa trên các đặc điểm mô bệnh học theo Tổ chức Y tế thế giới (bảng 2.1).

Bảng 2.1. Chẩn đoán và phân loại u lympho hay gặp tại dạ dày-ruột theo WHO 2019 [38]

Thể mô bệnh học	Đặc điểm
ULP liên kết niêm mạc (MALT ULP)	Lympho bào nhỏ, tế bào B vùng rìa nang, tương bào, nang phản ứng, tổn thương tổ chức lympho biểu mô
ULP tế bào B lớn lan tỏa (DLBCL)	Tâm bào lớn và nguyên tâm bào, nguyên bào miễn dịch và tế bào B lớn không biệt hóa
ULP thể nang	Hỗn hợp tâm bào và nguyên tâm bào
ULP tế bào áo nang	Tế bào kích thước nhỏ tới trung bình, thay đổi nhẹ với ít bào tương
ULP tế bào B lớn giàu mô bào/tế bào T	Tâm bào lớn và nguyên tâm bào, nguyên bào miễn dịch và tế bào B lớn không biệt hóa, hỗn hợp giàu tế bào T phản ứng
ULP Burkitt‘s	Tế bào lympho kích thước trung bình không điển hình, nhân tròn, bào tương ưa base, có thể thực bào
ULP tương bào	Nguyên tương bào và tương bào trưởng thành, tỷ lệ gián phân cao
ULP tế bào T liên quan bệnh lý ruột	Các tế bào lympho trung bình đến lớn, xen lẫn với sự xâm nhập các tế bào viêm trong đó có bạch cầu ưa acid.
ULP tế bào T biểu mô đơn dạng tại ruột	Các tế bào khối u đơn dạng có kích thước tương đối nhỏ đến trung bình với tế bào chất nhạt, nhân tròn hoặc hơi không đều, chất nhiễm sắc kém tập trung và hạt nhân không rõ.
ULP T nguyên bào miễn dịch	Tế bào kích thước lớn.

2.2.3.2. Nhuộm hóa mô miễn dịch và phương pháp đánh giá

* Kỹ thuật nhuộm hóa mô miễn dịch

- Máy móc, trang thiết bị:

+ Máy nhuộm hóa mô BenchMark, hãng Ventana, Roche

+ Bộ kit kháng thể, men peroxidase, chất bắt màu DAB và các hóa chất khác đều cùng một nguồn cung cấp (hãng Ventana).

+ Kháng thể sử dụng là các kháng thể kháng các kháng nguyên đặc hiệu.

Các kháng thể được sử dụng gồm: CD3, CD5, CD10, CD20, CD23, CD79a, Bcl-2, Bcl-6, CyclinD1, SOX11, Ki67, CD4, CD8 và MUM1.

- Quy trình kỹ thuật:

+ Chuẩn bị tiêu bản:

- Mẫu mô phải được cố định 6 – 48 giờ trong formol 10% trung tính.
- Dùng tiêu bản tích điện dương Super Frosted (Shandon) giúp tăng độ bám dính của mô nên trong quá trình nhuộm máy, mô không bị trôi.
- Làm khô tiêu bản và chắc chắn rằng mẫu mô đã được lấy hết nước.
- Sấy tiêu bản ở 56ºC ít nhất 30 phút trước khi nhuộm.

+ Nhuộm tiêu bản: nhuộm trên máy BenchMark, Ventana của hãng Roche, thời gian toàn bộ khoảng 6 giờ.

+ Các bước sau nhuộm:

- Rửa tiêu bản với xà phòng 30 giây để loại bỏ dung dịch Cover Slip.
- Rửa tiêu bản với nước khử ion để chắc chắn rằng loại bỏ hết xà phòng.
- Rửa tiêu bản với cồn 70º, sau đó còn 100º để loại bỏ nước.
- Rửa tiêu bản với Xylen.
- Để khô tiêu bản trong không khí.
- Dán lamen.
- Đọc kết quả dưới kính hiển vi quang học.

+ Tiêu bản chứng:

Mẫu chứng dương: là các tiêu bản ULP ác tính đã được biết trước đó là dương cho mỗi dấu ấn sinh học. Mỗi dấu ấn sinh học đều có mẫu chứng dương riêng.

Mẫu chứng âm: cũng là mẫu ung thư lympho xâm lấn dùng cho chứng dương, tuy nhiên chỉ có khác nhau là không cho ủ với kháng thể thứ nhất.

- Cách đánh giá các dấu sinh học trên tiêu bản hóa mô miễn dịch:

+ Chỉ đánh giá mẫu bệnh là âm hay dương khi đã kiểm tra kết quả của mẫu chứng là chính xác. Khi mẫu chứng không đạt, cần tìm nguyên nhân để sửa chữa và nhuộm lại.

+ Đánh giá kết quả định tính gồm âm tính và dương tính:

Âm tính: Chỉ có màu xanh tím của Hematoxylin nhuộm nhân.

Dương tính: Bắt màu vàng nâu trên màng bào tương, bào tương hay nhân của tế bào tùy theo loại dấu ấn được thực hiện.

* Đánh giá biểu hiện của các dấu ấn hóa mô miễn dịch sau nhuộm:

Bảng 2.2 và các cho biết nguyên tắc biểu hiện và ý nghĩa của các dấu ấn miễn dịch được sử dụng trong nghiên cứu

Bảng 2.2. Nguyên tắc biểu hiện và ý nghĩa của các dấu ấn miễn dịch được sử dụng trong nghiên cứu [34]

Dấu ấn	**Kiểu nhuộm**	**Phản ứng chính của tế bào mô lympho bình thường**	**Phản ứng chính của tế bào mô lympho tân sản**	**Lưu ý và thận trọng trong diễn giải**
CD20	Màng tế bào	Tế bào B, ngoại trừ Tế bào tiền B và tương bào	U tân sản tế bào B; có thể yếu trong CLL / SLL và có thể âm tính trong u	

Dấu ấn	Kiểu nhuộm	Phản ứng chính của tế bào mô lympho bình thường	Phản ứng chính của tế bào mô lympho tân sản	Lưu ý và thận trọng trong diễn giải
			tân sản nguyên bào lympho B	
CD79a	Bào tương và màng tế bào	Tế bào B, kể cả tương bào	Các tân sản tế bào B, bao gồm u tân tương bào (50%) và nguyên bào lympho B	
CD3	Màng tế bào	Tế bào T	U tân sản tế bào T	
CD4	Màng tế bào	Tế bào T trợ giúp/ cảm ứng; bạch cầu đơn nhân/tế bào mô;Tb Langerhans	Nhiều u tân sản tế bào T U mô bào	
CD5	Màng tế bào	Tế bào T, tế bào B nhỏ	U tân sản tế bào T Một số khối u tế bào B, đặc biệt là CLL/SLL và ULP tế bào áo nang; hiếm trong u BLBCL	Có vai trò rất lớn trong việc phân loại u tế bào B nhỏ
CD8	Màng tế bào	Tế bào T ức chế / gây độc	Một số u tân sản tế bào T	
CD10	Màng tế bào	Tế bào B tâm nang; Tế bào T trợ giúp; tiền tế bào	ULP thể nang và ULP B có nguồn gốc trung tâm nang	

Dấu ấn	Kiểu nhuộm	Phản ứng chính của tế bào mô lympho bình thường	Phản ứng chính của tế bào mô lympho tân sản	Lưu ý và thận trọng trong diễn giải
		lympho bạch cầu hạt	ULP Burkitt U tân sản nguyên bào B	
CD23	Màng tế bào	Quần thể tế bào B, quần thể tế bào hình sao vùng nang	Bệnh bạch cầu lymphô bào mạn/u lymphô lymphô bào B nhỏ	
Bcl-2	Quanh nhân	Đa số các tế bào B và tế bào T, ngoại trừ tế bào B phản ứng trung tâm nang	ULP thể nang, nhiều típ của u tân sản tế bào B và tế bào T	Giúp phân biệt ULP thể nang và nang lympho tăng sản phản ứng. ULP Burkitt luôn âm tính
Bcl-6	Nhân	Tế bào B tâm nang; nang tế bào T trợ giúp	ULP thể nang ULP B có nguồn gốc trung tâm nang ULP Burkitt	
Cyclin D1	Nhân	phản ứng tế bào bạch huyết là tất cả đều âm tính.	Phản ứng dương ULP thể áo nang và một số DLBCL	Một số CLL/ SLL cũng có thể dương tính với cyclin D1
Ki-67	Nhân	Tăng sinh tế bào	Dương tính trong nhiều típ ULP	Đặc biệt hữu ích cho

Dấu ấn	Kiểu nhuộm	Phản ứng chính của tế bào mô lympho bình thường	Phản ứng chính của tế bào mô lympho tân sản	Lưu ý và thận trọng trong diễn giải
				việc chẩn đoán ULP Burkitt
MUM1	Nhân và tế bào chất	Tương bào; tỷ lệ nhỏ tế bào B trung tâm mầm (BCL6 âm tính); tỷ lệ nhỏ tế bào T hoạt hóa	Tương bào DLBCL (75%) ULP nguyên bào Và các UPL B khác	

Hình từ 2.3 đến 2.8 thể hiện cách đánh giá dương tính của các dấu ấn sử dụng trong nghiên cứu:

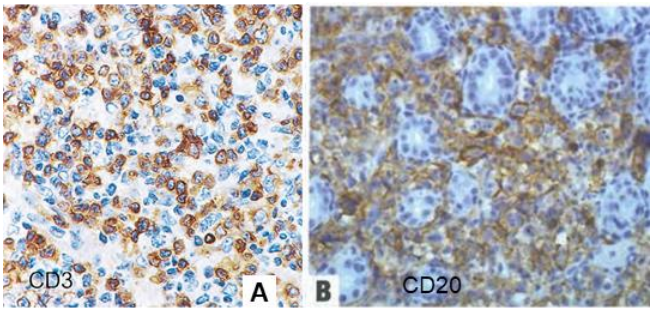

Hình 2.4. Biểu hiện dương tính của CD3 và CD20 [112]

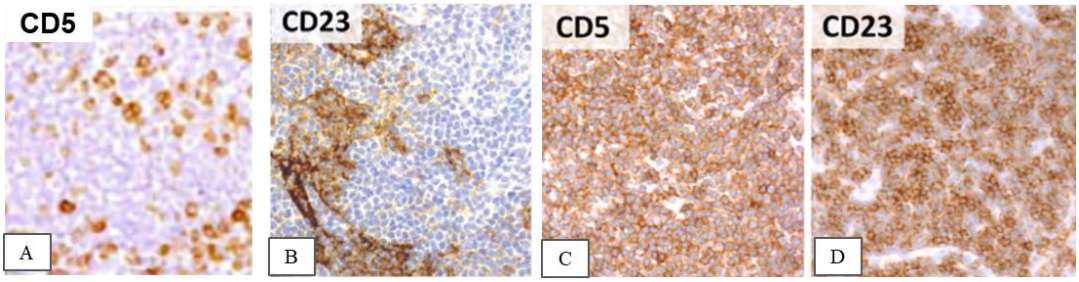

Hình 2.5. Đánh giá biểu hiện CD5 và CD23 [112]

A. CD5 âm tính, B. CD23 âm tính, C. CD5 dương tính, D. CD23 dương tính

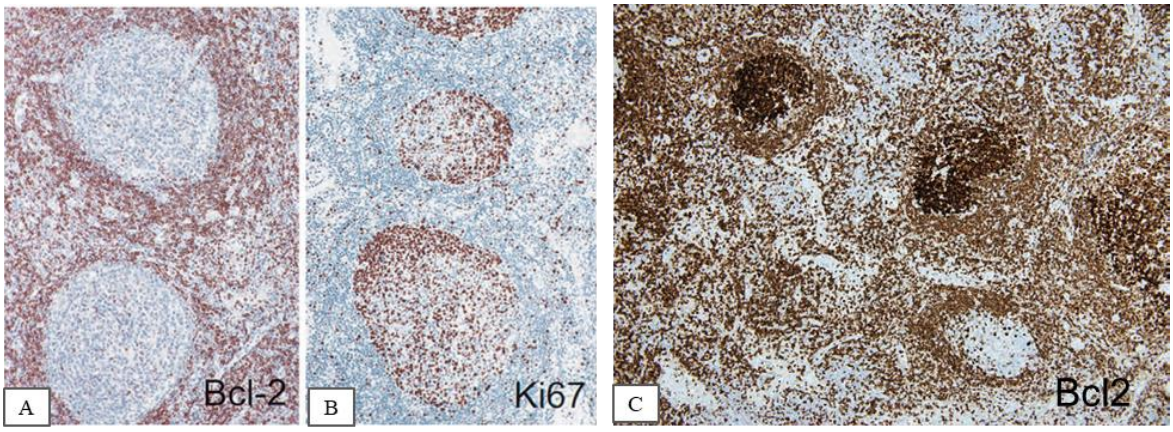

Hình 2.6. Đánh giá biểu hiện của Bcl2 trong quá sản nang phản ứng và u lympho thể nang [34]

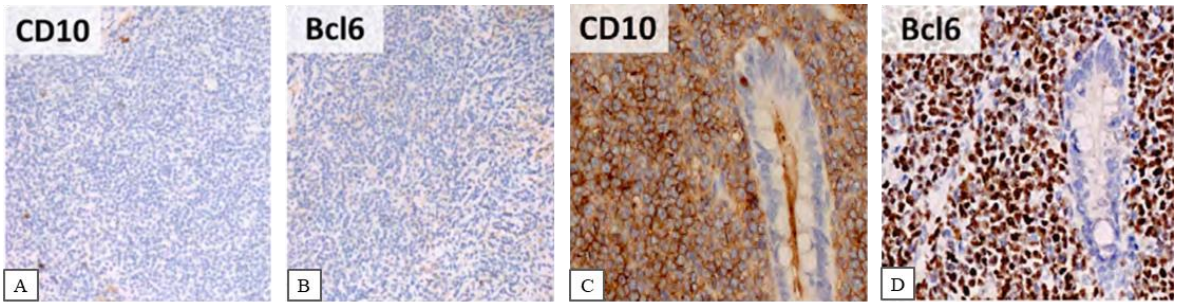

Hình 2.7. Đánh giá biểu hiện của dấu ấn CD10 và Bcl6 [112]

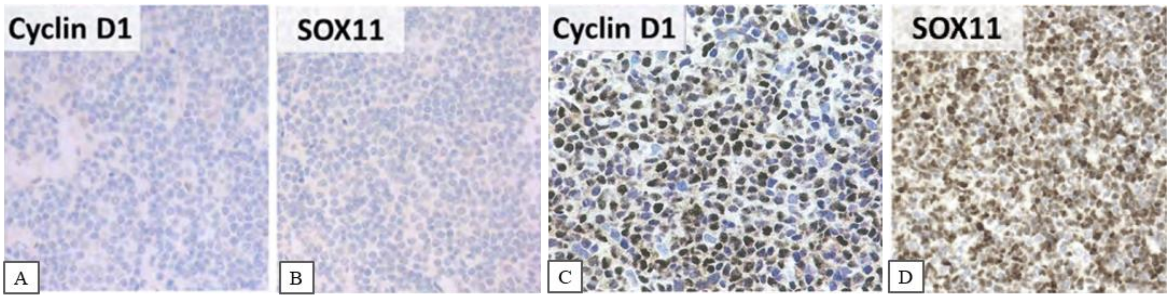

Hình 2.8. Đánh giá biểu hiện dấu ấn Cyclin D1 và SOX11[112]

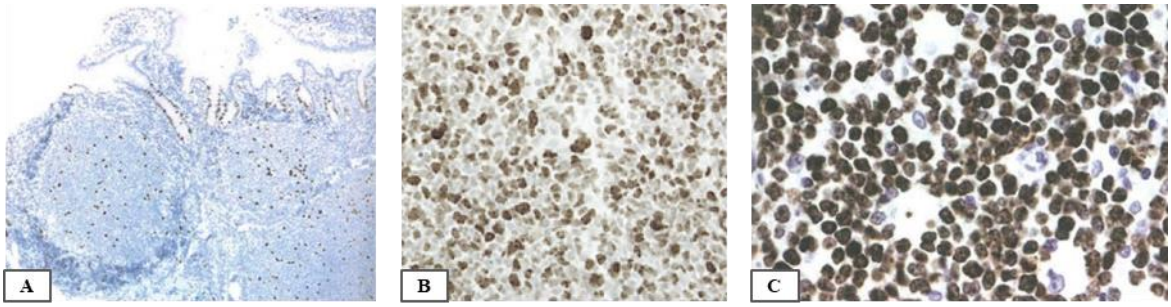

Hình 2.9. Đánh giá biểu hiện của chỉ số Ki-67 [112]

Biểu hiện dương tính trong nhân, mức độ biểu hiện dựa trên tỉ lệ biểu hiện so với toàn bộ tế bào u. A. Dương tính mức độ yếu, B. Dương tính mức độ trung bình, C. Dương tính mức độ cao.

2.2.3.3. Phương pháp phân loại u lympho dạ dày - ruột bằng mô bệnh học và hóa mô miễn dịch

Các dấu ấn CD20, CD79a giúp phân loại được ULP dòng tế bào lympho B hay dòng tế bào lympho T (CD3 dương tính). Đối với nhóm ULP tế bào B có thể phân thành hai nhóm trên tiêu bản nhuộm HE thường quy: nhóm tế bào B nhỏ đến trung bình và nhóm tế bào B trung bình đến lớn.

Với nhóm tế bào B nhỏ đến trung bình, sử dụng các dấu ấn miễn dịch để phân biệt các típ: ULP tế bào áo nang (Mantle cell ULP –MCL), ULP tế bào lympho nhỏ (Small lymphocytic ULP – SLL), ULP thể nang (Follicular ULP – FL), ULP liên kết niêm mạc (Mucosa-associated lymphoid tissue – MALT), ULP Burkitt theo sơ đồ 2.2.

Các ULP tế bào B trung bình đến lớn thì sử dụng các dấu ấn để xác định là ULP tế bào B lớn lan tỏa (Diffuse large B cell ULP - DLBCL) hay là ULP Burkitt (BL). Trên mô bệnh học ở độ phóng đại thấp ULP Burkitt, biểu hiện một tập hợp các tế bào lympho có kích thước trung bình với nhiều ty thể, tế bào chết, và đại thực bào tạo ra hình ảnh dạng "bầu trời sao". Trên hóa mô miễn dịch ULP Burkitt dương tính với dấu ấn tâm mầm (CD10, Bcl6), âm tính hoặc dương tính yếu với Bcl2, dương tính mạnh với Ki-67 (90-100%). Với ULP tế bào B lớn lan tỏa, sử dụng các dấu ấn theo sơ đồ 2.3 theo công thức của Hans để phân thành các dưới típ tâm mầm (GCB) và dưới típ tế bào B hoạt hóa (ABC). Trong công thức này các dưới típ tế bào B hoạt hóa có biểu hiện CD10 -/Bcl6- hoặc CD10-/Bcl6+/Mum1-. Những trường hợp trước đây được gọi là ULP tế bào B lớn với các tính năng trung gian giữa DLBCL và BL hiện được

xếp loại là ULP tế bào B độ cao (High grade B cell ULP - HGBL). Các trường hợp HGBL cần làm các xét nghiệm sinh học phân tử là MYC, Bcl2 và/hoặc Bcl6 để phân loại theo WHO 2019 [91]. Tuy nhiên trong điều kiện nghiên cứu chưa thể làm các xét nghiệm này.

Đối với ULP tế bào T (T cell ULP – TCL) sử dụng thêm các dấu ấn CD4, CD8 để phân biệt với các rối loạn tăng sản lympho T thầm lặng của dạ dày – ruột (Indolent T Cell Lymphoproliferative Disorder of the Gastrointestinal Tract (ITLPD-GI)) hoặc phản ứng, trong trường hợp này CD4 và CD8 đồng dương tính [105].

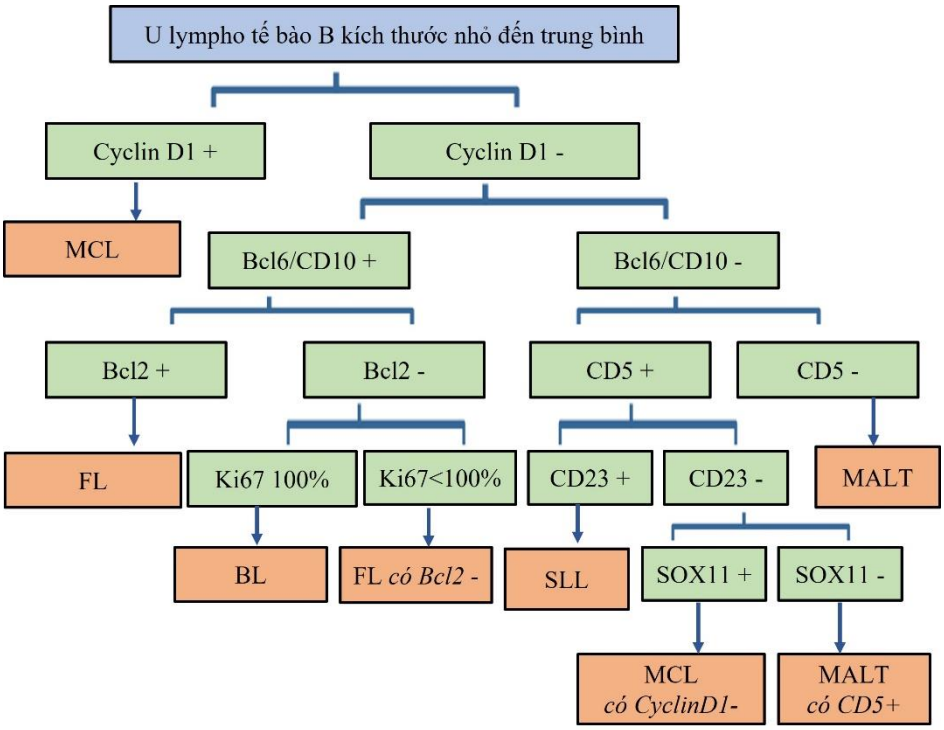

Sơ đồ 2.2. Tiếp cận chẩn đoán típ u lympho tế bào B kích thước nhỏ đến trung bình [59]

Chú thích: **BL**: ULP Burkitt; **FL**: ULP thể nang; **MALT**: ULP liên kết niêm mạc; **MCL**: ULP tế bào áo nang; **SLL**: ULP tế bào lympho nhỏ.

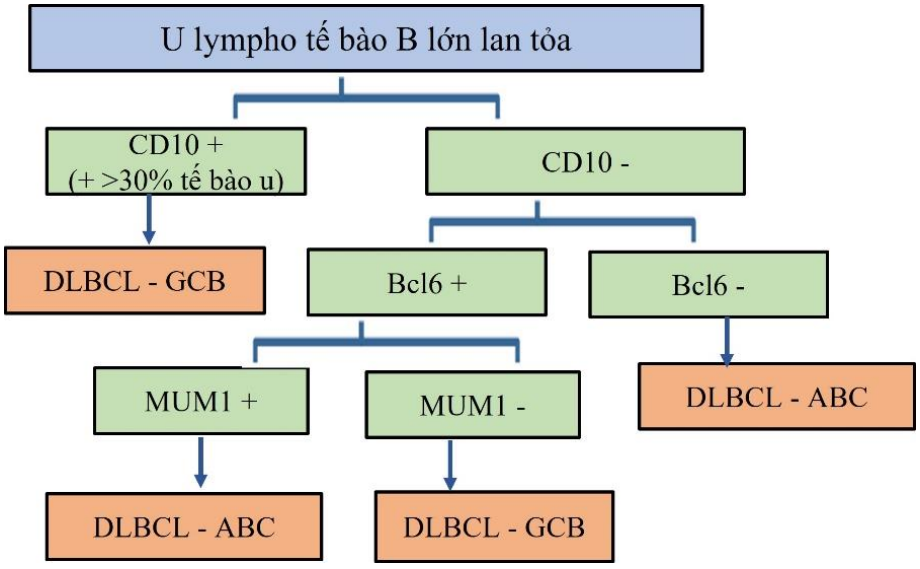

Sơ đồ 2.3. Tiếp cận chẩn đoán dưới típ u lympho tế bào B lớn lan tỏa [91]

Chú thích: **DLBCL – GCB**: ULP tế bào B lớn lan tỏa, dưới típ giống tế bào B tâm mầm, **DLBCL – ABC**: ULP tế bào B lớn lan tỏa, dưới típ hoạt hóa.

2.3. CÁC BIẾN SỐ TRONG NGHIÊN CỨU

2.3.1. Các biến số đặc điểm chung, đặc điểm lâm sàng, đặc điểm nội soi – đại thể

- Tuổi: được tính bằng cách lấy năm nghiên cứu trừ năm sinh của bệnh nhân trong nghiên cứu, là biến liên tục.

- Giới: là biến nhị giá: nam hoặc nữ.

- Triệu chứng chính: là triệu chứng gây khó chịu để vào viện, có các giá trị sau:

Đau bụng □ Tắc nghẽn □ phân máu □ Tiêu chảy □ Triệu chứng khác

- Có 1 hoặc nhiều đặc điểm của "triệu chứng B": khi có một hoặc nhiều triệu triệu chứng sau đây:

- Sốt (>38°C) trên 3 ngày không rõ nguyên nhân
- Ra mồ hôi ban đêm
- Gầy sút cân (giảm sút hơn 10% trọng lượng cơ thể trong vòng 6 tháng)

- Biến chứng: là biến chứng gây ra bởi khối ULP dạ dày – ruột, có các

biến số sau:

+ Không biến chứng

+ Xuất huyết tiêu hóa

+ Tắc ruột

+ Thủng tạng rỗng

- Biến số giai đoạn: dựa theo phân loại Lugano, gồm các giá trị sau:

+ Giai đoạn I

+ Giai đoạn II(1,2)

+ Giai đoạn IIE

+ Giai đoạn IV

- Vị trí tổn thương: dựa trên nội soi hoặc bệnh phẩm phẫu thuật, có các giá trị sau:

+ Dạ dày

+ Tá tràng

+ Hỗng tràng – hồi tràng

+ Hồi manh tràng

+ Đại tràng

+ Trực tràng

- Dạng tổn thương: được phân loại dựa trên đề xuất của T. Kanno, gồm 6 giá trị:

+ Tổn thương bề mặt

+ Tổn thương dạng khối lồi không kèm loét

+ Tổn thương dạng khối lồi kèm loét

+ Loét dạng nấm

+ Phì đại nếp niêm mạc

+ Dạng nhiều nốt

- *H. pylori* test: dựa vào test urease nhanh (CLO test) trên nội soi được chẩn đoán trước khi có chẩn đoán xác định u lympho dạ dày – ruột trên mô bệnh học

và hóa mô miễn dịch, biến số này được ghi nhân ở các bệnh nhân có khối u ở dạ dày có nội soi và làm CLO - test, có các giá trị sau:

+ Âm tính

+ Dương tính

2.3.2. Biến số đặc điểm mô bệnh học

- Hình thái mô học có hai biến số:

Lan tỏa

Nốt/Nang

- Kích thước tế bào u

+ Nhỏ

+ Hỗn hợp nhỏ và trung bình

+ Trung bình

+ Hỗn hợp trung bình và lớn

+ Lớn

Cách đánh kích thước tế bào u của u lympho trên mô bệnh học, dựa vào quần thể tế bào u chiêm ưu thế: tế bào u kích thước nhỏ là những tế bào kích thước ngang bằng với đường kính của 1 tế bào lympho bình thường. Tế bào u kích thước trung bình là những tế bào với nhân có kích thước lớn hơn đường kính 1 tế bào lympho bình thường và nhỏ hơn đường kính của 2 tế bào lympho. Tế bào u kích thước lớn khi có nhân tối thiểu bằng kích thước nhân nhân của đại thực bào hoặc tối thiểu bằng 2 lần đường kính của tế bào lympho bình thường.

- Đặc điểm hình thái tế bào u: có các biến số sau

+ Dạng nguyên tâm bào

+ Dạng nguyên bào miễn dịch

+ Dạng bất thục sản

+ Hỗn hợp nguyên tâm bào và nguyên bào miễn dịch

+ Không thể xác định

+ Dạng tâm bào

+ Dạng bạch cầu mono

+ Dạng tương bào

+ Dạng lympho bào nhỏ

- Có tổn thương lympho – biểu mô: có hoặc không

- Kết quả mô bệnh học: là kết luận chẩn đoán dựa trên mô bệnh học nhuộm HE thường quy. Có thể có các biến số sau:

+ ULP Không - Hodgkin

+ Quá sản mô lympho dưới niêm mạc không điển hình, chưa loại trừ/hướng đến ULP

+ ULP liên kết niêm mạc

+ ULP thể nang

+ ULP tế bào áo nang

+ ULP tế bào B lớn lan tỏa

+ ULP tế bào B nhỏ

+ ULP tế bào T

- Đánh giá mức độ hiệu quả của xét nghiệm mô bệnh học thường quy trong định hướng phân loại típ mô học bằng các chỉ số về độ nhạy, độ đặc hiệu, giá trị tiên đoán âm, giá trị tiên đoán dương, độ chính xác. Dựa vào cách tính như sau:

Xác định típ mô học sau khi kết hợp MBH và HMMD / **Định hướng trên mô học**	**Có bệnh** (đúng típ)	**Không bệnh** (Không đúng típ)
Dương tính	Dương tính thật (a)	Dương tính giả (b)
Âm tính	Âm tính giả (c)	Âm tính thật (d)

$$\text{Độ nhạy (Se)} = \frac{a}{a + c}$$

$$\text{Độ đặc hiệu (Sp)} = \frac{d}{b + d}$$

$$\text{Giá trị tiên đoán dương (PPV)} = \frac{a}{a + b}$$

$$\text{Giá trị tiên đoán âm (NPV)} = \frac{d}{c + d}$$

$$\text{Độ chính xác (Acc)} = \frac{a + d}{a + b + c + d}$$

2.3.3. Đặc điểm hóa mô miễn dịch

- Đánh giá dương tính hoặc âm tính với từng dấu ấn hóa mô miễn dịch: CD3, CD5, CD10, CD20, CD23, CD79a, Bcl-2, Bcl-6, CyclinD1, CD4, CD8 và MUM1.

- Với dấu ấn Ki67: mức độ biểu hiện được đánh giá bằng chỉ số % dựa trên ước lượng % tế bào u biểu hiện dương tính trên toàn bộ tế bào u trên lam.

- Kết luận: dựa vào đặc điểm hóa mô bệnh học và đặc điểm hóa mô miễn dịch xác định chẩn đoán típ mô bệnh học, biến số này có các giá trị sau:

+ ULP liên kết niêm mạc

+ ULP tế bào B lớn lan tỏa

Dưới típ hoạt hóa

Dưới típ giống tế bào B tâm mầm

+ ULP tế bào áo nang

+ ULP thể nang

+ ULP thể nang, típ tá tràng

+ ULP tế bào B nhỏ

+ ULP tế bào T

Trong nghiên cứu này, khi tìm mối liên quan với các đặc điểm lâm sàng, nội soi; chúng tôi phân chẩn đoán thành 2 nhóm kiểu hình miễn dịch: ULP tiến triển nhanh và ULP tiến triển chậm. Trong đó, ULP tiến triển nhanh bao gồm DLBCL, MCL và TCL; ULP tiến triển chậm bao gồm MALT ULP, FL, D-FL và SLL [95], [101].

2.4. XỬ LÝ VÀ PHÂN TÍCH SỐ LIỆU

Dữ liệu sau khi làm sạch được nhập bằng phần mềm Microsoft Excel 2016.

Các thuật toán được sử dụng:

+ Các biến số định tính được mô tả bằng số lượng và tỷ lệ phần trăm %.

+ Các biến định tính được mô tả bằng giá trị trung bình, độ lệch chuẩn, giá trị nhỏ nhất, giá trị lớn nhất.

+ Đánh giá mối liên quan (tính độc lập) của hai biến định tính bằng kiểm định Chi-square (Chi-Square Test of Independence), và kiểm định Fisher's Exact thay thế nếu tổng số ô có giá trị kỳ vọng nhỏ hơn 5 chiếm trên 20%.

+ So sánh trung bình hai mẫu độc lập bằng kiểm định T độc lập (Independent Samples t Test), và kiểm định Wilcoxon Rank Sum Test (còn gọi là Mann-Whitney U Test) nếu mẫu không tuân theo quy luật phân bố chuẩn.

+ Kiểm định một tỷ lệ bằng one-proportion Z-test sử dụng để so sánh tỷ lệ nhiễm Hp và tỷ lệ không nhiễm Hp có bằng nhau không, hoặc tỷ lệ giữa nhóm ULPs tiến triển nhanh so với nhóm ULPs tiến triển chậm.

Với sai số loại I được chọn là $\alpha=5\%$, các kiểm định có ý nghĩa thống kê khi $p < 0,05$.

Các tính toán thống kê, kiểm định được thực hiện trên phần mềm thống kê RStudio 2024 (R 4.2.1).

2.5. ĐẠO ĐỨC TRONG NGHIÊN CỨU Y SINH HỌC

Nghiên cứu được triển khai theo quyết định số 2130/QĐ-ĐHYD ký ngày 20/8/2021 của Hiệu trưởng Trường Đại học Y Dược - Huế, Đại học Huế và giấy chấp thuận H2022/016 của Hội đồng Đạo đức nghiên cứu Y sinh học, Trường Đại học Y - Dược, Đại học Huế. Đối tượng tham gia nghiên cứu là những người hoàn toàn tự nguyện, không chịu tác động nào từ bên ngoài cũng như của nhóm nghiên cứu. Mọi thông tin đối tượng cung cấp đều được giữ bí mật tuyệt đối, danh tính của đối tượng được bảo mật, các thông tin được sử dụng cho mục đích nghiên cứu, không phục vụ cho bất cứ mục đích nào khác.

CHƯƠNG 3. KẾT QUẢ NGHIÊN CỨU

3.1. ĐẶC ĐIỂM CHUNG CỦA ĐỐI TƯỢNG NGHIÊN CỨU, ĐẶC ĐIỂM LÂM SÀNG VÀ NỘI SOI – ĐẠI THỂ

3.1.1. Đặc điểm chung của đối tượng nghiên cứu

1.2.6.5. Phân bố tuổi của đối tượng nghiên cứu

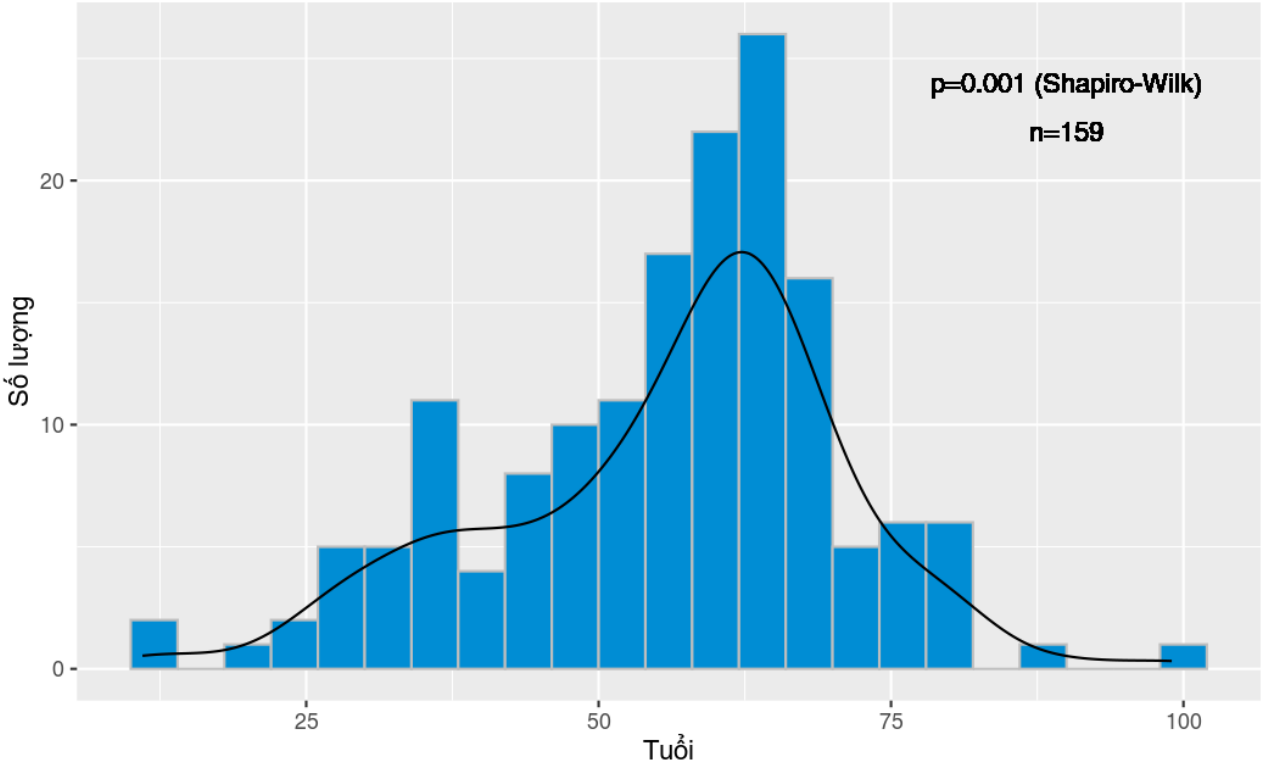

Hình 3.1. Phân bố tuổi của các đối tượng nghiên cứu

Bảng 3.1. Phân bố các nhóm tuổi của các đối tượng nghiên cứu (n=159)

Nhóm tuổi	Số lượng	Tỷ lệ (%)
Dưới 30	9	5,7
Từ 30 đến 50	35	22,0
Từ 50 đến 70	94	59,1
Từ 70 trở lên	21	13,2
Trung bình ± Độ lệch chuẩn	56,1 ± 15,1	
Khoảng (Min - Max)	11 - 99	
Tổng	159	100,0

Nhận xét: Mẫu nghiên cứu có độ tuổi trung bình là 56,1 ± 15,1, dao động từ 11 đến 99 tuổi và không có phân bố chuẩn (p<0,05). Nhóm tuổi từ 50 - 70 chiếm ưu thế (59,1%).

1.2.6.6. Giới tính của đối tượng nghiên cứu

Bảng 3.2. Phân bố giới tính trong mẫu nghiên cứu (n=159)

Giới tính	Số lượng	Tỷ lệ (%)
Nữ	64	40,3
Nam	95	59,7
Tổng	159	100,0

Nhận xét: Giới nam trong mẫu nghiên cứu chiếm ưu thế hơn so với nữ (59,7% và 40,3%). Tỷ lệ giới tính nam:nữ xấp xỉ 3:2.

3.1.2. Đặc điểm lâm sàng của ULP dạ dày – ruột

Bảng 3.3. Đặc điểm lâm sàng của ULP dạ dày – ruột (n=159)

Đặc điểm lâm sàng	Số lượng	Tỷ lệ (%)
Triệu chứng vào viện		
Đau bụng	120	75,5%
Phân máu	14	8,8%
Tiêu chảy	4	2,5%
Tắc nghẽn	3	1,9%
Khác	18	11,3%
Hội chứng B		
Không	141	88,7%
Có	18	11,3%
Biến chứng		
Không	125	78,6%
Xuất huyết	11	6,9%
Tắc nghẽn	20	12,6%
Thủng	3	1,9%
Giai đoạn Lugano		
I, $II_{1,2}$	114	71,7%
IIE,IV	45	28,3%

Nhận xét: Phần lớn bệnh nhân đi khám/vào viện vì lý do đau bụng (75,5%), số ít còn lại vì lý do đi cầu phân máu, tiêu chảy, tắc nghẽn hoặc các triệu chứng khác. Có 11,3% tổng số bệnh nhân có hội chứng B. Các biến chứng có thể xảy ra trên các bệnh nhân mắc ULP không Hodgkin ở dạ dày ruột gồm có tắc nghẽn đường tiêu hóa (12,6%), xuất huyết tiêu hóa (6,9%) và thủng tạng rỗng (1,9%). Về giai đoạn bệnh, phần lớn bệnh được phát hiện ở giai đoạn I, II_1, II_2 (71,7%); giai đoạn IIE, IV chiếm 28,3%.

3.1.3. Đặc điểm đại thể, nội soi

3.1.3.1. Đặc điểm mẫu bệnh phẩm sinh thiết

Bảng 3.4. Mẫu bệnh phẩm sinh thiết trong nghiên cứu (n=159)

Mẫu bệnh phẩm	Số lượng	Tỷ lệ (%)
Mảnh bấm nội soi	96	60,4
Phẫu thuật	63	39,6
Tổng	159	100,0

Nhận xét: Mảnh bấm nội soi chiếm ưu thế trong mẫu nghiên cứu (60,4%).

3.1.3.2. Vị trí tổn thương của ULP dạ dày – ruột

Bảng 3.5. Vị trí tổn thương của các đối tượng nghiên cứu (n=159)

Vị trí	Số lượng	Tỷ lệ (%)
Dạ dày	96	60,4
Tá tràng	5	3,2
Ruột non	19	11,9
Hồi manh tràng	12	7,5
Đại tràng	16	10,1
Trực tràng	11	6,9
Tổng	159	100,0

Nhận xét**:** Tổn thương ULP phát hiện nhiều nhất ở dạ dày (60,4%), tiếp đến là ruột non (11,9%), đại tràng (10,1%), hồi manh tràng (7,5%), trực tràng (6,9%), và cuối cùng là tá tràng (3,2%).

3.1.3.3. Đặc điểm tổn thương phát hiện trên nội soi

Bảng 3.6. Đặc điểm tổn thương phát hiện trên đại thể, nội soi (n=159)

Tổn thương	Số lượng	Tỷ lệ (%)
Tổn thương bề mặt	80	50,3
Khối lồi	32	20,1
Loét sùi	23	14,5
Loét của khối lồi	15	9,4
Nốt lan tỏa	3	1,9
Phì đại nếp gấp niêm mạc	6	3,8
Tổng	159	100,0

Nhận xét: Trong các đặc điểm tổn thương, tổn thương bề mặt là hay gặp nhất, chiếm đến hơn 1/2 trường hợp. Còn lại là khối lồi (20,1%), loét sùi (14,5%), loét của khối lồi (9,4%), phì đại nếp gấp niêm mạc (3,8%), và nốt lan tỏa (1,9%).

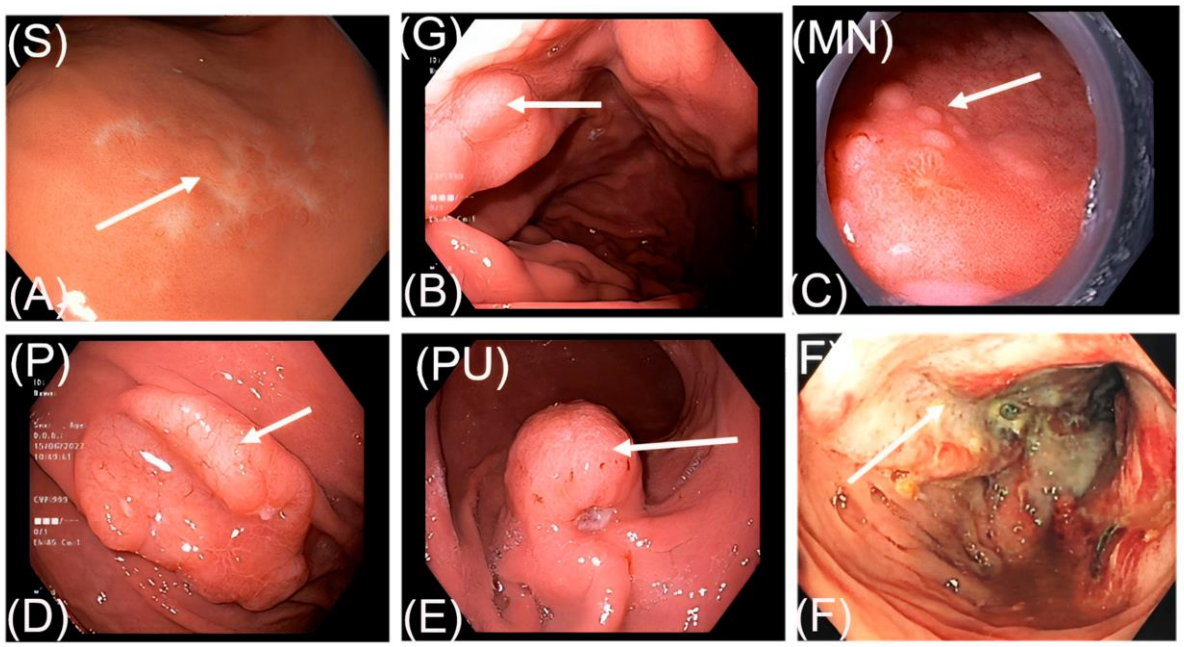

Hình 3.2. Đặc điểm tổn thương trên nội soi

A. Tổn thương bề mặt, B. Phì đại nếp gấp niêm mạc, C. Nốt lan tỏa D. Khối lồi, E. Loét của khối lồi F. Loét sùi

3.2. PHÂN LOẠI KIỂU HÌNH MIỄN DỊCH VÀ ĐẶC ĐIỂM MÔ BỆNH HỌC U LYMPHO DẠ DÀY - RUỘT

3.2.1. Phân loại kiểu hình hóa mô miễn dịch u lympho dạ dày – ruột

Bảng 3.7. Phân loại các u lympho dạ dày - ruột bằng kỹ thuật hóa mô miễn dịch (n=159)

Dấu ấn	DLBCL		MALT n=33	SLL n=2	MCL n=15	FL n=2	D-FL n=2	TCL n=6
	ABC n=55	GCB n=44						
CD20	55/55 (100)	44/44 (100)	33/33 (100)	2/2 (100)	15/15 (100)	2/2 (100)	2/2 (100)	0/6 (0)
CD79a	40/55 (73)	28/44 (64)	24/33 (73)	2/2 (100)	8/15 (53)	2/2 (100)	0/2 (0)	0/6 (0)
CD3	0/55 (0)	0/44 (0)	0/33 (0)	0/2 (0)	0/15 (0)	0/2 (0)	0/2 (0)	4/6 (67)
CD5	2/55 (4)	1/44 (2)	7/33 (21)	0/2 (0)	7/15 (47)	1/2 (50)	0/2 (0)	2/6 (33)
CD10	0/55 (0)	38/44 (86)	0/33 (0)	0/2 (0)	0/15 (0)	0/2 (0)	0/2 (0)	0/6 (0)
Bcl2	5/55 (9)	14/44 (32)	10/33 (30)	1/2 (50)	7/15 (47)	2/2 (100)	2/2 (100)	2/6 (33)
Bcl6	30/55 (55)	33/44 (75)	5/33 (15)	1/2 (50)	2/15 (13)	2/2 (100)	0/2 (0)	0/6 (0)
CD23	0/55 (0)	0/44 (0)	2/33 (7)	2/2 (100)	0/15 (0)	2/2 (100)	1/2 (50)	0/6 (0)
Cyclin D1	0/55 (0)	0/44 (0)	0/33 (0)	0/2 (0)	15/15 (100)	0/2 (0)	0/2 (0)	0/1 (0)
Mum1	45/53 (85)	9/35 (26)	7/33 (21)	-	2/15 (17)	-	0/2 (0)	0/6 (0)
AE13	0/23 (0)	0/8 (0)	0/2 (0)	-	0/1 (0)	-	-	0/2 (0)
SOX11	0/17	0/15	0/33	0/2	12/15 (80)	0/2	0/2	0/2
CD4	-	-	-	-	-	-	-	3/3 (100)
CD8	-	-	-	-	-	-	-	0/2 (0)
Ki67 (%)	73±15	69±17	24±16	25±21	34±16	30±14	30±14	54±5

*Ghi chú: Số liệu trình bày dưới dạng **số ca dương tính / tổng số ca được chỉ định (tỷ lệ %).***

*Ki76 được mô tả dưới dạng **trung bình±độ lệch chuẩn**.*

Nhận xét:

Hầu hết các trường hợp ULP ở dạ dày – ruột trong nghiên cứu của chúng tôi có nguồn gốc từ tế bào lympho B (96,2%), một số nhỏ có nguồn gốc từ tế bào lympho T (3,8%).

Chiếm tỉ lệ cao nhất là ULP tế bào B lớn lan tỏa (DLBCL) với 99 trường hợp, áp dụng công thức của tác giả Hans Christine P [60], ULP tế bào B lớn lan tỏa được chia thành 2 dưới típ: dưới típ tế bào B hoạt hóa (ABC) chiếm 56%, dưới típ giống tế bào B tâm mầm chiếm 44%. Dưới típ tế bào B hoạt hóa có 100% trường hợp dương tính với dấu ấn CD20, 71% với CD79a, và 85% với Mum1; âm tính hoàn toàn với CD3, CD23, và Cyclin D1. Dưới típ giống tế bào B tâm mầm cũng dương tính hoàn toàn với CD20, với CD97a có tỷ lệ 64%; âm tính hoàn toàn với CD3, CD23, và Cyclin D1.

Chiếm thứ hai là ULP liên kết niêm mạc (MALT ULP) với 33 trường hợp. Loại này cho thấy dương tính rõ với CD20 (100%) và CD79a (76%), dương tính với CD5 (21%), Bcl2 (32%), và Mum1 (20%). Âm tính gần như hoàn toàn với CD10, SOX11, Cyclin D1 (3% dương).

ULP típ tế bào áo nang (Mantle cell ULP – MCL) có 15 trường hợp, cho thấy dương tính hoàn toàn với CD20 và Cyclin D1, dương tính 80% với SOX11, 47% với CD5 và Bcl2; âm tính hoàn toàn với CD3, CD10 và CD23.

ULP tế bào T có 6 trường hợp, trong đó 4 trường hợp dương tính với dấu ấn CD3, các trường hợp CD3 âm tính được nhuộm CD4 đều dương tính, 2 trường hợp được nhuộm CD8 cho kết quả âm tính.

ULP thể nang – FL (2 trường hợp) và ULP thể nang tá tràng D-FL (2 trường hợp) đều dương tính hoàn toàn với CD20 và Bcl2; âm tính hoàn toàn với CD3, CD10, và Cyclin D1. CD79a và Bcl6 dương tính với ULP thể nang ngoài tá tràng, trong khi âm tính ở tá tràng.

ULP tế bào nhỏ - SLL (2 trường hợp) dương tính hoàn toàn với CD20,

CD79a và CD23 và CD5; một trường hợp dương tính với Bcl2 và Bcl6. Các dấu ấn còn lại âm tính.

AE1/3 được chỉ định trong một số trường hợp để chẩn đoán phân biệt, đều cho kết quả âm tính.

3.2.2. Đặc điểm mô bệnh học của u lympho dạ dày - ruột

3.2.2.1. Đặc điểm mô bệnh học chung của u lympho dạ dày – ruột

Bảng 3.8. Đặc điểm mô bệnh học chung của u lympho dạ dày – ruột (n=159)

Đặc điểm		**Số lượng**	**Tỷ lệ (%)**
Hình thái mô học	Lan tỏa	144	90,6
	Nốt/Nang	15	9,4
Kích thước tế bào	Nhỏ	13	8,2
	Hỗn hợp nhỏ và trung bình	28	17,6
	Trung bình	19	11,9
	Hỗn hợp trung bình và lớn	22	13,8
	Lớn	77	48,5
Có tổn thương lympho – biểu mô		21	13,2
Chẩn đoán mô bệnh học	ULP Không-Hogdkin	110	69,2
	ULP tế bào B lớn lan tỏa	29	18,2
	ULP liên quan niêm mạc	12	7,5
	ULP tế bào áo nang	2	1,3
	Quá sản mô lympho không điển hình chưa loại trừ ULP	6	3,8

Nhận xét: Hình thái mô học hay gặp là dạng lan tỏa (90,6%). Kích thước tế bào thường gặp lần lượt kích thước lớn (48,5%), hỗn hợp nhỏ và trung bình (17,6%), hỗn hợp trung bình và lớn (13,8%). Tổn thương lympho – biểu mô gặp trong 13,8% ULP dạ dày – ruột. Trong chẩn đoán mô bệnh học của các bệnh nhân ULP ở dạ dày-ruột, phần lớn là chẩn đoán ULP Không - Hodgkin

(69,2%). Một số trường hợp có thể định hướng típ mô bệnh học, nhiều nhất là ULP tế bào B lớn lan tỏa (18,2%) và ULP liên quan niêm mạc (7,5%). Cũng có một số trường hợp không chắc chắn là ULP, được chẩn đoán dưới dạng quá sản không điển hình, chiếm 3,8%.

3.2.2.2. Đặc điểm mô bệnh học của u lympho tế bào B lớn lan tỏa (DLBCL)

Bảng 3.9. Đặc điểm mô bệnh học u lympho tế bào B lớn lan tỏa (n =99)

Đặc điểm		**Số lượng**	**Tỷ lệ (%)**
Hình thái mô học	Lan tỏa	99	100,0
	Nốt/Nang	0	0,0
Kích thước tế bào	Nhỏ	0	0,0
	Trung bình	0	0,0
	Hỗn hợp trung bình và lớn	22	22,2
	Lớn	77	77,8
Hình thái tế bào	Dạng nguyên tâm bào	17	17,2
	Dạng nguyên bào miễn dịch	10	10,1
	Dạng bất thục sản	0	0,0
	Hỗn hợp	72	72,7

Nhận xét:

Tất cả các trường hợp ULP tế bào B lớn lan tỏa đều có hình thái lan tỏa (100%).

Hầu hết các trường hợp tế bào u có kích thước lớn (77,8%).

Với tiêu chuẩn hình thái dạng nguyên tâm bào và dạng nguyên bào miễn dịch phải có trên 90% tế bào u có 1 trong 2 hình thái trên, trong nghiên cứu của chúng tôi hình thái tế bào u chủ yếu là hỗn hợp dạng nguyên tâm bào và dạng nguyên bào miễn dịch (72,7%), tiếp theo là dạng nguyên tâm bào (17,2%) và dạng nguyên bào miễn dịch (10,1%), không có trường hợp dạng bất thục sản.

3.2.2.3. Đặc điểm mô bệnh học của u lympho liên kết niêm mạc

Bảng 3.10. Đặc điểm mô bệnh học của u lympho liên kết niêm mạc (n=33)

Đặc điểm mô bệnh học		**Số lượng**	**Tỷ lệ (%)**
Hình thái mô học	Lan tỏa	33	100,0
	Nốt/Nang	0	0,0
Kích thước tế bào	Nhỏ	6	18,2
	Nhỏ và trung bình	20	60,6
	Trung bình	7	21,2
	Lớn	0	0,0
Hình thái tế bào	Dạng tâm bào	8	24,2
	Dạng bạch cầu mono	15	45,5
	Dạng tương bào	6	18,2
	Dạng lympho bào nhỏ	4	12,1
Tổn thương lympho-biểu mô		21	63,6

Nhận xét:

Tất cả các trường hợp ULP liên kết niêm mạc (MALT ULP) đều có hình thái lan tỏa (100%)

Hầu hết các trường hợp tế bào u có kích thước hỗn hợp giữa tế bào nhỏ và trung bình (59,4%)

Hình thái tế bào u chủ yếu là dạng bạch cầu mono (chiếm 43,7%), sau đó lần lượt là dạng tâm bào (25%), dạng tương bào (18,7%) và dạng lympho bào nhỏ (12,6%).

Hình ảnh tổn thương lympho – biểu mô gặp trong 62,5% các trường hợp

3.2.2.4. Đặc điểm mô bệnh học của u lympho típ tế bào áo nang

Bảng 3.11. Đặc điểm mô bệnh học của u lympho típ tế bào áo nang (n=15)

Đặc điểm mô bệnh học		**Số lượng**	**Tỷ lệ (%)**
Hình thái mô học	Lan tỏa	4	26,7
	Nốt/Nang	11	73,3
Kích thước tế bào	Nhỏ	3	20,0
	Nhỏ và trung bình	8	53,3
	Trung bình	4	26,7
	Lớn	0	0,0
Biệt hóa tương bào		0	0,0
Tổn thương lympho-biểu mô		0	0,0

Nhận xét:

Hầu hết ULP típ tế bào áo nang ở dạ dày – ruột có hình thái mô học dạng nốt (73,3%).

Hầu hết các trường hợp tế bào u có kích thước hỗn hợp giữa tế bào nhỏ và trung bình (53,3%).

Không có trường hợp nào có hình ảnh tổn thương lympho – biểu mô

3.2.2.5. Đặc điểm mô bệnh học của u lympho típ tế bào lympho nhỏ

Bảng 3.12. Đặc điểm mô bệnh học của u lympho típ tế bào lympho nhỏ (n = 2)

Đặc điểm mô bệnh học		**Số lượng**	**Tỉ lệ**
Hình thái mô học	Lan tỏa	2	2/2
	Nốt/Nang	0	0/2
Kích thước tế bào	Nhỏ	2	2/2
	Nhỏ và trung bình	0	0/2
	Trung bình	0	0/2
	Lớn	0	0/2
Biệt hóa tương bào		0	0/2
Tổn thương lympho-biểu mô		0	0/2

Nhận xét:

Các ULP típ tế bào lympho nhỏ ở dạ dày - ruột có hình thái lan tỏa (2/2 trường hợp)

Các trường hợp u đều có kích thước nhỏ (2/2 trường hợp)

Không có trường hợp nào có hình ảnh tổn thương lympho – biểu mô và biệt hóa tương bào

3.2.2.6. Đặc điểm mô bệnh học của u lympho thể nang và u lympho thể nang tá tràng

Bảng 3.13. Đặc điểm mô bệnh học của u lympho thể nang và u lympho thể nang tá tràng (tổng n = 4)

Đặc điểm mô bệnh học		**Số lượng**	**Tỷ lệ**
Hình thái mô học	Nang	4	4/4
	Hỗn hợp nang và lan tỏa	0	0/4
	Chủ yếu lan tỏa/nang cục bộ	0	0/4
	Lan tỏa	0	0/4
Kích thước tế bào	Nhỏ	0	0/4
	Nhỏ và trung bình	0	0/4
	Trung bình	4	4/4
	Lớn	0	0/4
Độ mô học	1	4	4/4
	2	0	0/4
	3	0	0/4
Biệt hóa tương bào		0	0/4
Tổn thương lympho-biểu mô		0	0/4

Nhận xét:

Các ULP thể nang ở dạ dày - ruột (bao gồm ULP thể nang tá tràng) có hình thái nang (4/4 trường hợp)

Các trường hợp u đều có kích thước trung bình (4/4 trường hợp)

Các trường hợp u đều có độ mô học 1 (4/4 trường hợp)

Không có trường hợp nào có hình ảnh tổn thương lympho – biểu mô và biệt hóa tương bào.

3.2.2.7. U lympho có nguồn gốc tế bào T

Bảng 3.14. Đặc điểm mô bệnh học của u lympho có nguồn gốc tế bào T (n = 6)

Đặc điểm mô bệnh học		**Số lượng**	**Tỷ lệ**
Hình thái mô học	Lan tỏa	6	6/6
	Nốt/Nang	0	0/6
Kích thước tế bào	Nhỏ	2	2/6
	Nhỏ và trung bình	0	0/6
	Trung bình	4	4/6
	Lớn	0	0/6
Biệt hóa tương bào		0	0/6
Tổn thương lympho-biểu mô		0	0/6

Nhận xét:

Các ULP tế bào T ở dạ dày - ruột có hình thái lan tỏa (6/6 trường hợp)

Các trường hợp u đều có kích thước nhỏ (2/6 trường hợp) và trung bình (4/6 trường hợp)

Không có trường hợp nào có hình ảnh tổn thương lympho – biểu mô và biệt hóa tương bào

3.2.2.8. Đối chiếu định hướng phân loại bằng mô bệnh học so với kết quả hoá mô miễn dịch

Bảng 3.15. Đối chiếu định hướng phân loại bằng mô bệnh học so với kết quả hoá mô miễn dịch

Định hướng phân loại theo mô bệnh học		**Kết quả hoá mô miễn dịch**		**Se**	**Sp**	**PPV**	**NPV**	**Acc**	**p**
		Không	**Có**						
DLBCL	Không	58	72	27%	97%	93%	45%	53%	**<0,001**
	Có	2	27						
MALT	Không	122	25	24%	97%	67%	83%	82%	**<0,001**
	Có	4	8						
MCL	Không	142	15	0%	99%	0%	90%	89%	-
	Có	2	0						

Ghi chú: Se - Độ nhạy; Sp - Độ đặc hiệu; PPV - Giá trị tiên đoán dương; NPV - Giá trị tiên đoán âm; Acc - Độ chính xác.

Nhận xét: Mô bệnh học có thể định hướng đến một số típ như DLBCL, MALT và MCL. Độ đặc hiệu của chúng từ 97-99%. Giá trị tiên đoán dương của DLBCL lên tới 93%, MALT là 67%. MCL không có giá trị tiên đoán dương, nhưng giá trị tiên đoán âm lên tới 90%.

3.3. LIÊN QUAN CỦA TÍP MÔ HỌC VỚI MỘT SỐ ĐẶC ĐIỂM LÂM SÀNG, NỘI SOI CỦA U LYMPHO DẠ DÀY – RUỘT

3.3.1. Mối liên quan giữa kiểu típ mô học và đặc điểm lâm sàng

Bảng 3.16. Mối liên quan giữa típ mô học và đặc điểm lâm sàng (n=159)

Đặc điểm	Tổng	Típ mô học						
		DLBCL (n=99)	MALT (n=33)	MCL (n=15)	FL (n=2)	SLL (n=2)	D-FL (n=2)	TCL (n=6)
Triệu chứng vào viện								
Đau bụng	120	78 (78,8)	25 (75,8)	9 (60,0)	2 (100,0)	1 (50,0)	1 (50,0)	4 (66,6)
Phân máu	14	6 (6,1)	3 (9,1)	3 (20,0)	0 (0,0)	1 (50,0)	0 (0,0)	1 (16,7)
Tiêu chảy	4	2 (2,0)	2 (6,0)	0 (0,0)	0 (0,0)	0 (0,0)	0 (0,0)	0 (0,0)
Tắc nghẽn	3	2 (2,0)	0 (0,0)	0 (0,0)	0 (0,0)	0 (0,0)	0 (0,0)	1 (16,7)
Khác	18	11 (11,1)	3 (9,1)	3 (20,0)	0 (0,0)	0 (0,0)	1 (50,0)	0 (0,0)
Biến chứng								
Không	125	78 (78,8)	28 (84,8)	11 (73,4)	2 (100,0)	2 (100,0)	1 (50,0)	3 (49,9)
Xuất huyết	11	5 (5,0)	3 (9,1)	2 (13,3)	0 (0,0)	0 (0,0)	0 (0,0)	1 (16,7)
Tắc nghẽn	20	15 (15,2)	2 (6,1)	2 (13,3)	0 (0,0)	0 (0,0)	0 (0,0)	1 (16,7)
Thủng	3	1 (1,0)	0 (0,0)	0 (0,0)	0 (0,0)	0 (0,0)	1 (50,0)	1 (16,7)
Triệu chứng B								
Không	141	84 (84,8)	31 (93,9)	15 (100,0)	2 (100,0)	2 (100,0)	1 (50,0)	6 (100,0)
Có	18	15 (15,2)	2 (6,1)	0 (0)	0 (0,0)	0 (0,0)	1 (50,0)	0 (0,0)

Đặc điểm	Tổng	Típ mô học						
		DLBCL (n=99)	MALT (n=33)	MCL (n=15)	FL (n=2)	SLL (n=2)	D-FL (n=2)	TCL (n=6)
Giai đoạn Lugano								
$I/II_{1,2}$	114	69 (69,7)	30 (90,9)	7 (46,7)	2 (100,0)	2 (100,0)	1 (50,0)	3 (50,0)
IIE/IV	45	30 (30,3)	3 (9,1)	8 (53,3)	0 (0,0)	0 (0,0)	1 (50,0)	3 (50,0)
Bệnh phẩm								
Bấm nội soi	96	52 (52,5)	26 (78,8)	12 (80,0)	2 (100,0)	2 (100,0)	1 (50,0)	1 (16,7)
Phẫu thuật	63	47 (47,5)	7 (21,2)	3 (20,0)	0 (0,0)	0 (0,0)	1 (50,0)	5 (83,3)

Nhận xét: Về triệu chứng vào viện: Đau bụng là hay gặp nhất và gặp ở tất cả các típ mô học; đi cầu phân máu không có ở típ FL và D-FL; triệu chứng tiêu chảy chỉ có ở DLBCL (2 ca) và MALT (2 ca); và triệu chứng tắc nghẽn chỉ thấy được ở DLBCL (2 ca) và TCL (1 ca).

Về biến chứng: xuất huyết và tắc nghẽn tiêu hóa không ghi nhận được ở 3 típ mô học là FL, D-FL và SLL; thủng thì gặp ở DLBCL (1 ca), D-FL (1 ca) và TCL (1 ca).

Triệu chứng B gặp chủ yếu ở típ mô học DLBCL (15,2%), một số ít ở MALT (6,1%) và D-FL (1/2 ca).

Về giai đoạn bệnh: Các kiểu hình gặp ở giai đoạn I và $II_{1,2}$ nhiều hơn. FL và SLL chỉ gặp ở giai đoạn sớm (I và II). TCL gặp ở giai đoạn I, $II_{1,2}$ tương đương giai đoạn IIE, IV.

Bệnh phẩm làm xét nghiệm mô bệnh học của các típ mô học thu được thông qua cả bấm nội soi cũng như phẫu thuật, riêng SLL và FL thì không có trường hợp lấy mẫu sau phẫu thuật nào được ghi nhận.

Bảng 3.17. Mối liên quan giữa dưới típ u lympho tế bào B lớn lan tỏa với đặc điểm lâm sàng, nội soi

Đặc điểm	**DLBCL - dưới típ tế bào B hoạt hóa n=55**	**DLBCL - dưới típ tế bào B tâm mầm n=44**	**p**
Giới			
Nữ	26 (47,3)	20 (45,5)	0,86
Nam	29 (52,7)	24 (54,5)	
Tuổi			
<60	27 (49,1)	23 52,3)	0,75
≥60	28 (50,9)	21 (47,7)	
Vị trí			
Dạ dày	40 (72,7)	28 (63,6)	0,33
Ruột	15 (27,3)	16 (36,4)	
Biến chứng			
Không	43 (78,2)	35 (79,5)	0,87
Có biến chứng	12 (21,8)	9 (20,5)	
Triệu chứng B			
Không	44 (80,0)	40 (90,9)	0,22
Có	11 (20,0)	4 (9,1)	
Giai đoạn Lugano			
I, $II_{1,2}$	35 (63,6)	34 (77,3)	0,21

Đặc điểm	DLBCL - dưới típ tế bào B hoạt hóa n=55	DLBCL - dưới típ tế bào B tâm mầm n=44	p
IIE, IV	20 (36,4)	10 (22,7)	
Tình trạng nhiễm *H. pylori* của DLBCL ở dạ dày (n=83)			
Dương tính	15 (32,6)	17 (45,9)	0,21
Âm tính	31 (67,4)	20 (54,1)	

Nhận xét: Phân tích mối liên quan của các đặc điểm lâm sàng, nội soi giữa hai dưới típ của DLBCL, các đặc điểm về giới tính, tuổi, vị trí, biến chứng, triệu chứng B, giai đoạn Lugano cũng như tình trạng nhiễm H.pylori giữa dưới típ tế bào B hoạt hoá và dưới típ tế bào B tâm mầm chưa có sự khác biệt có ý nghĩa thống kê.

3.3.2. Mối liên quan giữa đặc điểm lâm sàng và nhóm u lympho tiến triển nhanh và u lympho tiến triển chậm

Bảng 3.18. Mối liên quan giữa đặc điểm lâm sàng và nhóm mô học u lympho tiến triển nhanh và u lympho tiến triển chậm (n=159)

Đặc điểm	Nhóm mô học u lympho		p
	Tiến triển nhanh n=114	Tiến triển chậm n=45	
Triệu chứng vào viện			
Đau bụng	87 (76,3)	33 (73,3)	0,708*
Phân máu	9 (7,9)	5 (11,1)	
Tiêu chảy	2 (1,8)	2 (4,4)	
Tắc nghẽn	2 (1,8)	1 (2,2)	
Khác	14 (12,2)	4 (9,0)	
Biến chứng			
Không	89 (78,1)	36 (80,0)	0,200*

Đặc điểm	Nhóm mô học u lympho		p
	Tiến triển nhanh n=114	Tiến triển chậm n=45	
Xuất huyết	7 (6,1)	4 (8,9)	
Tắc nghẽn	17 (14,9)	3 (6,7)	
Thủng	1 (0,9)	2 (4,4)	
Triệu chứng B			
Không	99 (86,8)	42 (93,3)	0,245
Có	15 (13,2)	3 (6,7)	
Giai đoạn			
I	54 (47,4)	26 (57,8)	0,024*
$II_{1,2}$	22 (19,3)	12 (26,7)	
IIE	7 (6,1)	4 (8,9)	
IV	31 (27,2)	3 (6,6)	
Bệnh phẩm			
Bấm nội soi	64 (56,1)	32 (71,1)	0,082
Phẫu thuật	50 (43,9)	13 (28,9)	

*Ghi chú: *Fisher's Exact Test; $^{+}$Mann-Whitney U Test.*

Nhận xét: Giữa hai nhóm mô học ULP tiến triển nhanh và tiến triển chậm, chúng không có mối liên quan có ý nghĩa thống kê với hầu hết đặc điểm lâm sàng của bệnh nhân được nghiên cứu, ngoại trừ giai đoạn bệnh ($p<0,05$). ULP tiến triển nhanh hay gặp hơn, được phát hiện nhiều ở giai đoạn sớm, giai đoạn IV cũng có nhiều trường hợp được ghi nhận (31/114 ca). ULP tiến triển chậm thì ngược lại, giai đoạn IV rất ít gặp (3/45 ca), và giai đoạn I là hay gặp nhất (26/45 ca).

3.3.3. Mối liên quan giữa vị trí tổn thương và típ mô học

Bảng 3.19. Mối liên quan giữa vị trí tổn thương và típ mô học (n=159)

Vị trí	Típ mô học							p
	DLBCL n=99	**MALT n=33**	**MCL n=15**	**FL n=2**	**SLL n=2**	**D-FL n=2**	**TCL n=6**	
Dạ dày	69 (69,7)	23 (69,7)	2 (13,3)	1 (50,0)	1 (50,0)	0 (0,0)	1 (16,7)	**<0,001**
Đại tràng	11 (11,1)	2 (6,1)	2 (13,3)	0 (0,0)	0 (0,0)	0 (0,0)	1 (16,7)	
Ruột non	8 (8,1)	5 (15,2)	3 (20,0)	0 (0,0)	0 (0,0)	0 (0,0)	3 (49,9)	
Hồi manh tràng	6 (6,1)	0 (0,0)	4 (26,7)	1 (50,0)	0 (0,0)	0 (0,0)	1 (16,7)	
Trực tràng	5 (5,0)	1 (3,0)	3 (20,0)	0 (0,0)	1 (50,0)	0 (0,0)	0 (0,0)	
Tá tràng	0 (0,0)	2 (6,0)	1 (6,7)	0 (0,0)	0 (0,0)	2 (100,0)	0 (0,0)	
Tổng	**99 (62,3)**	**33 (20,8)**	**15 (9,4)**	**2 (1,2)**	**2 (1,2)**	**2 (1,2)**	**6 (3,9)**	

Nhận xét: Vị trí hay gặp nhất của DLBCL (69/99 ca) và MALT (23/33 ca) là nằm ở dạ dày. Không có ca MALT nào ở hồi manh tràng và cũng không có DLBCL ở tá tràng. MCL được tìm thấy ở hầu hết tất cả các vị trí nghiên cứu và chiếm tỷ lệ tương đương nhau. FL có duy nhất 1 ca ở dạ dày và 1 ca ở hồi manh tràng. SLL có 1 ca ở dạ dày và 1 ca ở trực tràng. TCL không được tìm thấy ở trực tràng và tá tràng. Ở đây có mối liên quan có ý nghĩa thống kê giữa vị trí tổn thương và típ mô học ($p<0,001$).

3.3.4. Mối liên quan giữa đặc điểm nội soi và típ mô học.

Bảng 3.20. Mối liên quan giữa đặc điểm nội soi và típ mô học (n=159)

Đặc điểm nội soi	Kiểu hình miễn dịch							p
	DLBCL n=99	MALT n=33	MCL n=15	FL n=2	SLL n=2	D-FL n=2	TCL n=6	
Tổn thương bề mặt	53 (53,5)	19 (57,6)	4 (26,6)	1 (50)	1 (50,0)	1 (50)	1 (16,7)	**0,002**
Khối lồi	15 (15,2)	7 (21,2)	6 (40,0)	0 (0,0)	1 (50,0)	1 (50)	2 (33,3)	
Loét sùi	20 (20,2)	1 (3,0)	1 (6,7)	0 (0,0)	0 (0,0)	0 (0,0)	1 (16,7)	
Loét của khối lồi	9 (9,1)	0 (0,0)	3 (20,0)	1 (50)	0 (0,0)	0 (0,0)	2 (33,3)	
Nốt lan tỏa	1 (1,0)	2 (6,1)	1 (6,7)	0 (0,0)	0 (0,0)	0 (0,0)	0 (0,0)	
Phì đại nếp gấp niêm mạc	1 (1,0)	4 (12,1)	0 (0,0)	0 (0,0)	0 (0,0)	0 (0,0)	0 (0,0)	
Tổng	99 (62,3)	33 (20,8)	15 (9,4)	2 (1,2)	2 (1,2)	2 (1,2)	6 (3,9)	

Nhận xét: MALT và DLBCL có đặc điểm nội soi chủ yếu là loại tổn thương bề mặt, có lần lượt 19/33 và 53/99 ca. Loại tổn thương bề mặt và khối lồi không kèm loét được tìm thấy ở gần như tất cả các típ mô học. Ngoài loại tổn thương bề mặt, FL còn cho thấy loại tổn thương khối lồi kèm loét, SLL và D-FL có khối lồi không kèm loét. Loại phì đại nếp gấp niêm mạc chỉ được tìm thấy ở 3 loại típ mô học, bao gồm MALT, MCL và DLBCL, trong khi đó loại tổn thương nhiều nốt lại gợi ý đến DLBCL hoặc MALT. Có mối quan hệ có ý nghĩa thống kê giữa đặc điểm tổn thương trên nội soi và típ mô học (p=0,002).

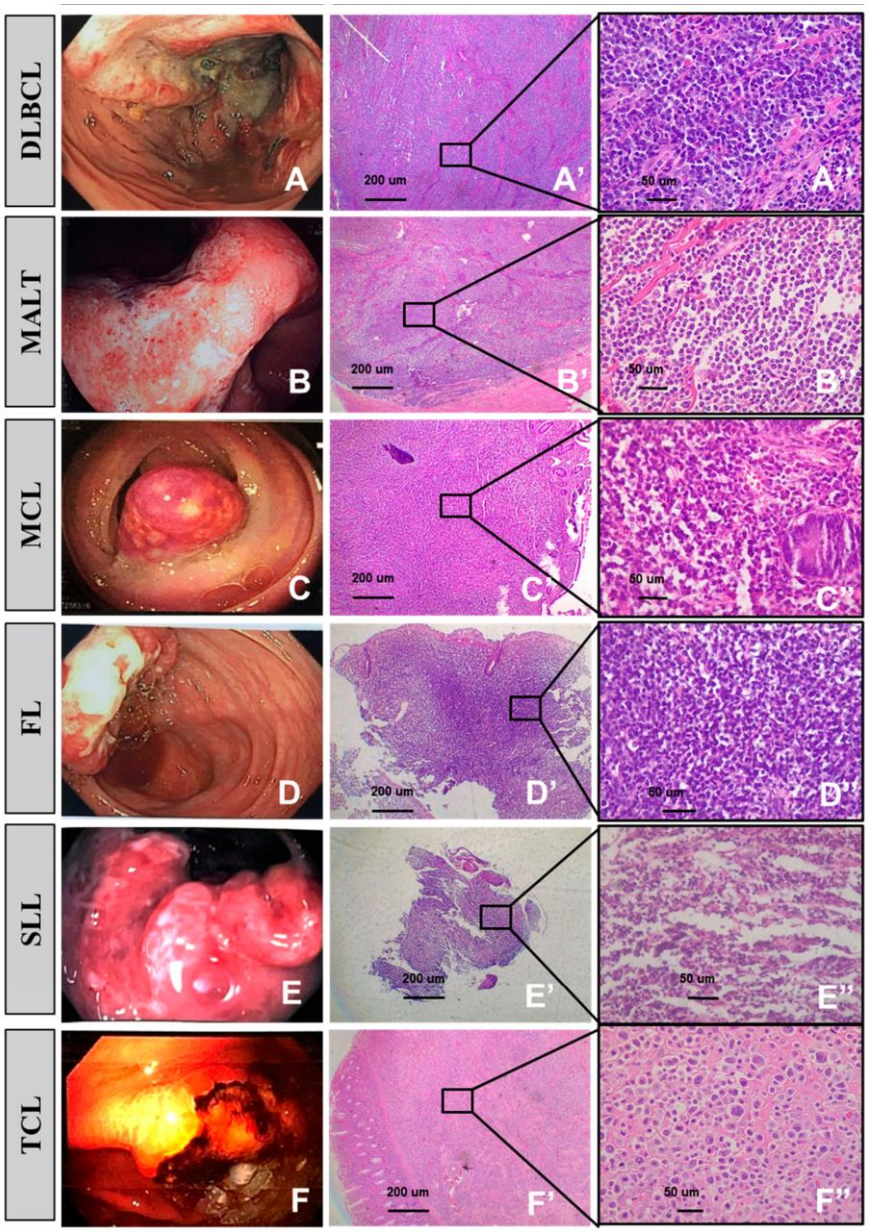

Hình 3.3. Đặc điểm nội soi, mô bệnh học của các típ mô học

Chú thích:

U lympho tế bào B lớn lan tỏa (DLBCL)

A. Nội soi cho thấy tổn thương loét dạng nấm. **A'.** Thâm nhiễm xuyên thành bởi các tế bào lympho lớn. **A".** Hầu hết các tế bào u giống với nguyên tâm bào và nguyên bào miễn dịch. *Mã: 65689*

U lympho liên kết niêm mạc (MALT)

B. Nội soi cho thấy tổn thương thâm nhiễm nông. **B'.** Thâm nhiễm lympho lan tỏa kéo dài đến lớp dưới niêm mạc. **B".** Tăng sinh tương đối đơn dạng của các tế bào giống nguyên tâm bào.*Mã: 87281*

U lympho vùng áo (MCL)
C. Tổn thương lồi không loét ở đại tràng. **C'.** Ở độ phóng đại thấp, cấu trúc tuyến được bảo tồn tốt. **C".** Ở độ phóng đại cao, thấy quần thể tế bào nhỏ đến trung bình. *Mã: 11802*
U lympho nang (FL)
D. Nội soi cho thấy loét ở vùng hồi manh tràng. **D'.** Tăng sinh dạng nang một phần của nguyên tâm bào và tâm bào. **D".** Hình thành nang bất thường khu trú. *Mã: 23800*
U lympho tế bào nhỏ (SLL)
E. Nội soi cho thấy tổn thương lồi kèm loét nông ở trực tràng. **E', E".** Các tế bào lympho tân sinh nhỏ, có các nguyên bào miễn dịch rải rác. *Mã: 83309*
U lympho tế bào T (T-cell lymphoma)
F. Nội soi cho thấy loét dạ dày kèm xuất huyết. **F', F".** Các tế bào u biểu hiện đa hình rõ rệt và phổ hình thái học tế bào, từ trung bình đến lớn, có thể xuất hiện tế bào hai nhân hoặc đa nhân, nhân quái. *Mã: 95314*

3.3.5. Mối liên quan giữa đặc điểm nội soi và nhóm típ mô học (u lympho tiến triển nhanh và u lympho tiến triển chậm).

Bảng 3.21. Mối liên quan giữa đặc điểm nội soi với ULP tiến triển nhanh và u lympho tiến triển chậm (n=159)

Đặc điểm nội soi	Nhóm típ mô học		p
	Tiến triển nhanh n=114	Tiến triển chậm n=45	
Tổn thương bề mặt	57 (50,0)	23 (51,1)	0,026
Khối lồi	21 (18,4)	11 (24,3)	
Loét sùi	21 (18,4)	2 (4,4)	
Loét của khối lồi	12 (10,5)	4 (8,9)	
Nốt lan tỏa	1 (0,9)	2 (4,4)	
Phì đại nếp gấp niêm mạc	2 (1,8)	4 (8,9)	
Tổng	114 (71,7)	45 (28,3)	

Nhận xét: ULP tiến triển nhanh bao gồm DLBCL, MCL và TCL. ULP tiến triển chậm bao gồm MALT, FL, D-FL và SLL. Hai nhóm này có mối liên quan có ý nghĩa thống kê với đặc điểm tổn thương trên nội soi ($p<0,05$). Ở cả hai nhóm, đặc điểm tổn thương trên nội soi nổi bật là tổn thương bề mặt và khối lồi không kèm loét, chiếm tổng 68,4% ở nhóm ULP tiến triển nhanh và đến 75,4% ở nhóm ULP tiến triển chậm. Mặt khác, nhóm ULP tiến triển nhanh cho thấy tỷ lệ cao hơn về kiểu tổn thương dạng nấm và khối lồi kèm loét so với nhóm ULP tiến triển chậm.

CHƯƠNG 4. BÀN LUẬN

4.1. ĐẶC ĐIỂM CHUNG, ĐẶC ĐIỂM LÂM SÀNG VÀ NỘI SOI

4.1.1. Đặc điểm chung mẫu nghiên cứu

ULP dạ dày ruột ở nước ta thường gặp ở độ tuổi 50 trở lên, tùy từng típ mô học. Riêng Burkitt ULP hay gặp ở trẻ độ tuổi từ 4 - 7 tuổi. Nghiên cứu của chúng tôi cho thấy độ tuổi trung bình là 56,1 ± 15,6 tuổi, dao động từ 11 đến 99 tuổi. Độ tuổi này cũng tương ứng với U của hệ tạo máu trong Bảng phân loại u ở đường tiêu hoá của WHO 2019 [141].

Trần Thắng và cộng sự nghiên cứu từ năm 2010 đến 2015 tại Bệnh viện K cho thấy độ tuổi trung bình là 53 tuổi, hay gặp nhất từ 51 đến 60 tuổi [12]. Độ tuổi trung bình thấp hơn nghiên cứu của chúng tôi 3,9 tuổi, và khác biệt này có ý nghĩa thống kê (p=0,018). Nghiên cứu của Đặng Công Thuận và cộng sự từ năm 2016 đến 2019 về các tân sản mô lympho ở dạ dày ruột cho thấy độ tuổi từ 5 đến 81 tuổi, trung bình khoảng 37 tuổi, và độ tuổi hay gặp nhất là từ 16-39 tuổi [13]. Độ tuổi thường gặp này thấp hơn trong nghiên cứu của chúng tôi vì nghiên cứu này bao gồm cả những bệnh nhân lành tính, và số lượng bệnh nhân có chẩn đoán ULP ác tính ở dạ dày ruột chỉ là 18 người. Nghiên cứu của Vũ Thanh Huyền từ năm 2019 đến 2022 ở Bệnh viện K cho thấy độ tuổi thường gặp nhất của ULP Không - Hodgkin ở đường tiêu hóa là từ 50-70 tuổi (59,8%), trung bình 54,62 ± 12,69 [8]. Độ tuổi trung bình thấp hơn nghiên cứu của chúng tôi khoảng 1,5 tuổi, tuy nhiên không có sự khác biệt có ý nghĩa thống kê (p=0,225). So với những năm trước đây, chẳng hạn nghiên cứu của C. Atalay (2003), độ tuổi hay gặp của những bệnh nhân mắc ULP ác tính đường tiêu hóa ở Bỉ từ 14 đến 81 tuổi, trung bình khoảng 54,5, hoặc nghiên cứu của Phạm Văn Thái (2005) cho thấy tuổi trung bình là 43,6 và hay gặp từ 40 đến 60 tuổi. Một vài so sánh trên cho ta thấy độ tuổi mắc ULP ở dạ dày ruột có xu hướng tăng dần nhưng chậm.

Giới nam thường gặp hơn so với nữ, ngoại trừ MALT và D-FL có tỷ lệ giới tính tương đương nhau [38]. Mẫu nghiên cứu có tỷ lệ giới tính nam:nữ xấp xỉ 3:2, và sự khác biệt về tỷ lệ giới tính có ý nghĩa thống kê (p=0,034). Kết quả này cũng cho thấy nam chiếm ưu thế đôi chút so với nữ, phù hợp với y văn. Trong khi một số nghiên cứu khác cho thấy không có sự khác biệt có ý nghĩa thống kê về tỷ lệ giới tính của mẫu nghiên cứu. Vũ Thanh Huyền và cộng sự nghiên cứu các ULP Không Hodgkin ở đường tiêu hóa cho thấy tỷ lệ giới tính nam:nữ là 1,28 [8]; C. Atalay báo cáo tỷ lệ này là 1,15 [29] và nghiên cứu của Trần Thắng và cộng sự là 1,3 [12]. Tuy không có ý nghĩa thống kê, nhiều khả năng do còn hạn chế về cỡ mẫu, các nghiên cứu trên đều thể hiện sự chiếm ưu thế nhẹ của nam giới so với nữ giới. Nghiên cứu của Correa M và cộng sự lại cho thấy sự chênh lệch đáng kể khi tỉ lệ nam:nữ là 2,9:1. Cũng có thể do cỡ mẫu nghiên cứu của tác giả còn hạn chế [37]. Các báo cáo với số lượng mẫu lớn của Vinit Singh hay Wenshuang Ding và cộng sự cho tỉ lệ nam:nữ từ 1,5:1 đến 1,7:1 [45], [121].

4.1.2. Đặc điểm lâm sàng

Bệnh nhân ULP dạ dày – ruột thường biểu hiện với các triệu chứng không đặc hiệu giống những bệnh lý phổ biến ở dạ dày – ruột như là đau bụng hoặc khó chịu ở vùng thượng vị, biếng ăn, sụt cân, buồn nôn và/hoặc nôn, xuất huyết tiêu hóa thể ẩn và no sớm. Các triệu chứng B toàn thân (sốt, sụt cân, đổ mồ hôi đêm) hiếm gặp hơn [24]. Nghiên cứu của chúng tôi cũng tương đồng với nhiều nghiên cứu khác trong và ngoài nước với biểu hiện là những triệu chứng không đặc hiệu, trong đó hay gặp nhất là đau bụng.

Trong nghiên cứu chúng tôi phần lớn ULP dạ dày – ruột được phát hiện ở giai đoạn khu trú với 71,7% ở giai đoạn I, $II_{1,2}$ và 28,3% ở giai đoạn lan tràn IIE, IV. Tỉ lệ biến chứng và hội chứng B lần lượt là 21,4%và 11,3% thấp hơn đáng kể so với nghiên cứu trong nước của Vũ Thanh Huyền là 35,6% và 57,1%

[8]. Nghiên cứu của Wei Wang có 27.88% trường hợp ở giai đoạn sớm (I, $II_{1,2}$) và 72.12% ở giai đoạn muộn (giai đoạn IIE/IV). Cũng trong nghiên cứu này tỉ lệ biến chứng là 44,23% với các biến chứng thường gặp lần lượt là xuất huyết tiêu hóa (31,73%), thủng (6,73%) và tắc ruột (5,77%). [139]. Tỉ lệ biến chứng trong nghiên cứu của chúng tôi chỉ bằng một nửa với 21,4% và với các biến chứng nhiều nhất là tắc nghẽn (12,6%), chảy máu (6,9%) và thủng (1,9%). Về giai đoạn và tỉ lệ biến chứng trong nghiên cứu của chúng tôi rất tương đồng với nghiên cứu của Murat Erkut với tỉ lệ của giai đoạn I, $II_{1,2}$ là 75% và tỉ lệ biến chứng là 21%. Như vậy việc phát hiện bệnh ở giai đoạn sớm có thể giúp giảm biến chứng của bệnh đáng kể. Nghiên cứu trong nước của Vũ Thanh Huyền hay của Trần Thắng cũng cho thấy giai đoạn bệnh khi phát hiện tương tự của chúng tôi [8], [12].

Trong nghiên cứu của chúng tôi, phần lớn mẫu bệnh phẩm để làm xét nghiệm mô bệnh học là mẫu bấm sinh thiết qua nội soi (60,4%), còn lại là bệnh phẩm phẫu thuật. Các nghiên cứu khác cũng cho thấy tỷ lệ bấm sinh thiết qua nội soi chiếm ưu thế hơn, như của C. Atalay là 78,5% [29] và của Vũ Thanh Huyền là 88,5% [8]. Vẫn còn có một tỷ lệ bệnh phẩm phẫu thuật vì nhiều lý do khách quan trên thực tế lâm sàng, chẳng hạn tổn thương nghi ngờ nhưng kết quả mô bệnh học của mảnh bấm sinh thiết qua nội soi lại là lành tính, hoặc được chẩn đoán sau khi được phẫu thuật do biến chứng như tắc ruột, thủng tạng rỗng.

Bảng 4.1. Ví trí u lympho dạ dày – ruột của các nghiên cứu

Vị trí ULP	Dạ dày	Ruột non	Hồi manh tràng	Đại trực tràng
Nguyễn Văn Chủ (2006) [3]	60,7%	6,5%		33,9%
Trần Hương Giang (2011) [4]	31,1%	25,7%	9,4%	33,8%
Yu Xiang (2022) [142]	51,3%	34,6%	9%	5,1%
Nghiên cứu này	60,5%	10,5%	9,3%	19,7%

Trong nghiên cứu của chúng tôi, dạ dày là vị trí thường gặp nhất, tiếp theo là đại tràng, hỗng tràng, hồi manh tràng, trực tràng và tá tràng. Kết quả này phù hợp với nhiều nghiên cứu ở ngoài nước [47], [64], [142]. Từ bảng 4.1 cho thấy nghiên cứu của chúng tôi sự phân bố của ULP dạ dày - ruột tương đồng với nghiên cứu của Nguyễn Văn Chủ ở Hà Nội nhưng so với nghiên cứu của Trần Hương Giang tại Thành phố Hồ Chí Minh thì nghiên cứu của chúng tôi có tỉ lệ ở dạ dày cao hơn và tỉ lệ ở đại trực tràng thấp hơn. Có thể do mẫu nghiên cứu của chúng tôi phân bố chủ yếu ở khu vực miền bắc và bắc miền trung như nghiên cứu của Nguyễn Văn Chủ. Theo các nghiên cứu ULP ở ruột non có tỉ lệ cần phải phẫu thuật do biến chứng cao hơn và thời gian sống thêm ngắn hơn so với ULP ở dạ dày [1], [2].

4.1.3. Đặc điểm nội soi

Tiêu chuẩn phân loại của ULP dạ dày – ruột trên nội soi vẫn chưa được xác định. Các nghiên cứu trước đây đã đề xuất các phân loại khác nhau để phân tích các đặc điểm nội soi của bệnh (bảng 4.2). Trong nghiên cứu này, chúng tôi đã sử dụng phân loại nội soi dựa trên đề xuất của T. Kanno và các đồng nghiệp, dễ thực hiện hơn so với các phân loại khác. Phân loại này bao gồm sáu mẫu đặc điểm tổn thương: dạng bề mặt, dạng khối lồi không loét, dạng khối lồi kèm loét, loét dạng nấm, dạng nếp gấp khổng lồ và dạng nhiều nốt sần [76].

Bảng 4.2. Phân loại nội soi của u lympho dạ dày – ruột

Tác giả	Phân loại nội soi	Típ mô bệnh học của lympho dạ dày-ruột	Vị trí
T. Kanno (*n* = 63) [76]	1. Dạng bề mặt. 2. Dạng khối lồi không loét. 3. Dạng khối lồi kèm loét. 4. Dạng loét dạng nấm . 5. Dạng nhiều nốt sần. 6. Dạng phì đại nếp niêm mạc	ULP dạ dày ruột không MALT	Dạ dày, ruột non và ruột già
Yoshifumi Hori (*n* = 25) [63]	Tổn thương polyp, tổn thương loét, đa polyp tính chất lympho, tổn thương thâm nhiễm lan tỏa, và hỗn hợp	ULP tế bào B lớn lan tỏa	Đại trực tràng
Angelo Zullo (*n* = 2000) [152]	Típ khối lồi (khối polyp), típ loét (đơn ổ và đa ổ), típ phì đại (phì đại nếp niêm mạc hoặc dạng nốt), típ hỗn hợp	ULP liên kết niêm mạc, ULP tế bào B lớn lan tỏa	Dạ dày
Eun Jeong Gong (*n* = 345) [56]	Bề mặt, loét hoặc tạo khối	ULP liên kết niêm mạc	Dạ dày
Katsuyoshi Takata (*n* = 125) [130]	Dạng nhiều nốt, bề mặt, dạng polyp, loét, thâm nhiễm lan tỏa, không phân loại	ULP thể nang	Dạ dày, ruột non và ruột già
Nakamura (*n* = 197) [101]	Dạng bề mặt, dạng khối, thâm nhiễm lan tỏa, và loại khác	ULP tế bào B	Dạ dày
Nghiên cứu này	1. Dạng bề mặt. 2. Dạng khối lồi không loét. 3. Dạng khối lồi kèm loét. 4. Dạng loét dạng nấm . 5. Dạng nhiều nốt sần. 6. Dạ phì đại nếp niêm mạc	DLBCL — ULP tế bào B lớn lan tỏa; MALT — ULP liên quan niêm mạc; MCL—ULP tế bào áo nang; FL — ULP thể nang; SLL—ULP bào nhỏ; D-FL — ULP nang tá tràng; TCL — ULP tế bào T	Dạ dày, ruột non và ruột già

Chúng tôi phân các loại ULP dạ dày ruột khác nhau thành hai nhóm, ULP tiến triển chậm và ULP tiến triển nhanh, để nhận biết các biểu hiện nội soi liên quan đến từng nhóm. Nhóm ULP tiến triển chậm bao gồm ULP liên kết niêm mạc, ULP nang, ULP nang tá tràng và ULP lymphocytic nhỏ. Nhóm tiến triển nhanh gồm ULP tế bào B lớn lan tỏa, ULP tế bào áo nang (ULP tế bào áo nang được coi là một dưới típ ULP Không Hodgkin tế bào B với tiên lượng chung xấu [122]) và ULP tế bào T. Ở cả hai nhóm, các biểu hiện nội soi chiếm ưu thế là dạng bề mặt và khối lồi không có loét. Chúng tôi thấy rằng loại nấm và khối lồi có loét rất gợi ý về ULP tiến triển. Điều này có ý nghĩa thống kê ($p < 0,05$).

ULP tế bào B lớn lan tỏa (DLBCL) của dạ dày ruột là một ULP tiển triển có thể khởi phát từ đầu (de novo) hoặc thông qua sự biến đổi của một ULP khác, thường gặp nhất là ULP liên kết niêm mạc [26]. DLBCL là dạng bệnh lý phổ biến nhất của ULP dạ dày – ruột. Trong nghiên cứu của chúng tôi, ULP này chủ yếu được tìm thấy trong dạ dày (67/99 trường hợp), tiếp theo là ruột già (21/99 trường hợp) và ruột non (7/99 trường hợp). Các kiểu hình ảnh nội soi khác nhau của DLBCL dạ dày đã được báo cáo. Hầu hết các DLBCL trong nghiên cứu của chúng tôi có tổn thương kiểu bề mặt. Trong một nghiên cứu khác, khối u biểu hiện dưới dạng polyp, nốt, loét, chợt, thâm nhiễm lan tỏa, phù nề nếp gấp và các loại hỗn hợp [148]. Kyoungwon Jung không phát hiện ra sự khác biệt có ý nghĩa thống kê giữa DLBCL dạ dày nguyên phát và thứ phát dưới nội soi. Loại loét thâm nhiễm chiếm ưu thế ở cả hai nhóm, tiếp theo là dạng hỗn hợp [75]. Trong nghiên cứu của chúng tôi, DLBCL đại trực tràng biểu hiện khối lồi có hoặc không có loét (phù hợp với dạng polyp). Điều này tương tự như một nghiên cứu của Yachida báo cáo rằng trong 48 trường hợp ULP DLBCL ở ruột già và 52% tổn thương cho thấy sự xuất hiện dạng polyp trên nội soi, và 38% thuộc loại loét [144]. Yoshifumi Hori cũng phát hiện ra rằng các loại polyp và loét chiếm ưu thế trong ULP DLBCL đại trực tràng, lần lượt chiếm 48% và 44% [63]. DLBCL trong ruột non rất hiếm khi chỉ có một vài

báo cáo. Hình ảnh nội soi DLBCL ở ruột non chiếm ưu thế vẫn là dạng polyp và dạng loét [103], [137].

ULP liên kết niêm mạc là một ULP không Hodgkin độ ác tính thấp [40]. Khoảng 70% các trường hợp ULP liên kết niêm mạc xảy ra ở dạ dày, tiếp theo là ruột non, đại tràng và trực tràng [26]. Trong nghiên cứu này, ULP liên kết niêm mạc chủ yếu được quan sát thấy ở dạ dày (23/33 bệnh nhân), tiếp theo là ruột non (7/33 bệnh nhân) và ruột già (3/33 bệnh nhân). Đặc trưng hình ảnh nội soi của ULP liên kết niêm mạc ở dạ dày thuộc loại bề mặt, trong khi ở ruột non và ruột già, là loại bề mặt và khối lồi. Các đặc điểm nội soi của ULP liên kết niêm mạc dạ dày không đặc hiệu và có thể giống các tổn thương lành tính như chợt, viêm dạ dày hoặc ung thư biểu mô tuyến dạ dày [66]. Trong các nghiên cứu trước đây, các phát hiện nội soi trong bệnh này chủ yếu là bề mặt, chiếm gần 70-80% các trường hợp, ngoài ra còn có các loại khác dạng loét và hình thành khối lồi [56], [104]. Theo nghiên cứu của Bing-Can Yang, các tổn thương bề mặt trong ULP liên kết niêm mạc thường ung thư ở giai đoạn sớm và tỉ lệ tái phát thấp hơn so với các tổn thương không – bề mặt [146]. Tuy nhiên, trong các nghiên cứu khác, phát hiện đại thể thường gặp nhất của ULP liên kết niêm mạc dạ dày là loét [21], [40], [152]. Về ULP liên kết niêm mạc ở ruột non, dạng loét hoặc tổn thương polyp thường được xác định bằng kiểm tra nội soi [98], [132]. ULP liên kết niêm mạc đại trực tràng có thể có các biểu hiện đại thể khác nhau, bao gồm tổn thương dạng polyp nhô cao với bề mặt niêm mạc nguyên vẹn hoặc chợt khi nội soi [15], [18]. Hơn nữa, các công nghệ nội soi tăng cường, bao gồm hình ảnh dải tần hẹp và chức năng phóng đại vi cấu trúc của bề mặt và mạch, cùng với thuốc nhuộm hóa học như in-digo carmine có thể cung cấp cho bác sĩ nội soi hình ảnh rõ ràng và chi tiết hơn về đặc trưng của ULP, chẳng hạn như hình ảnh vi mạch giống như dạng cây hoặc nhánh. Những kỹ thuật này có thể cho phép phát hiện và mô tả các tổn thương, định hướng sinh thiết và có thể đóng góp đáng kể vào chẩn đoán cuối cùng.

ULP tế bào áo nang (MCL) dạ dày – ruột là không thường gặp, và điều trị tiêu chuẩn của nó hiện nay vẫn chưa rõ ràng . Trong nghiên cứu của chúng tôi, ULP tế bào áo nang chủ yếu ở ruột già (9/15 trường hợp), hầu hết trong số đó được biểu hiện trên nội soi như là dạng khối lồi không loét. Theo các nghiên cứu trước đây, dạ dày - ruột đã được xác định là một trong những vị trí ngoài hạch thường gặp nhất đối với MCL, trong đó đại tràng là vị trí thường gặp nhất của típ mô bệnh học này [86], [137]. Về mặt đại thể, có thể quan sát thấy khối lồi lớn, loét bề mặt và phù nề lan tỏa của niêm mạc; tuy nhiên, dạng polyp là biểu hiện nội soi thường gặp nhất của MCL ở dạ dày ruột, và một số bệnh nhân MCL cũng có tổn thương đa polyp [30], [115], [137]. Thuật ngữ "đa polyp dạng lympho" (multiple lymphomatous polyposis) được Cornes đặt ra vào năm 1961 để mô tả sự hiện diện của nhiều tổn thương polyp dọc theo ống tiêu hóa, theo tác giả các tổn thương này thường biểu hiện dương tính với CD5 và Cyclin D1 [36], [61]. Tuy nhiên đa polyp dạng lympho cũng đã được quan sát thấy trong MALT và ULP thể nang [16], [144].

Về đặc điểm nội soi của các típ ULP dạ dày ruột hiếm gặp. Trong nghiên cứu của chúng tôi, ULP tế bào T (6 trường hợp), ULP thể nang (2 trường hợp), ULP nang tá tràng (2 trường hợp) và ULP bào nhỏ (2 trường hợp) chiếm một phần nhỏ. Những ULP tế bào T này được phát hiện ở cả dạ dày và ruột (3 trường hợp ở ruột non, 2 trường hợp ở ruột già, 1 trường hợp ở dạ dày). Các tổn thương biểu hiện dưới dạng loét dạng nấm, tổn thương dạng bề mặt, khối lồi không có loét và khối lồi kèm loét trong mỗi trường hợp. Theo Sugita và cộng sự tá tràng và hỗng tràng là những vị trí hay gặp nhất của ULP tế bào T trong dạ dày – ruột, tiếp theo là hồi tràng và ruột già, còn dạ dày ít gặp hơn [125]. Nghiên cứu trước đây đã chứng minh rằng ULP tế bào T thường biểu hiện các tổn thương loét hoặc loét thâm nhiễm [78], [80] ULP thể nang dạ dày – ruột là một típ không phổ biến, chiếm ít hơn 4% ULP không Hodgkin dạ dày – ruột [145]. Thường phát hiện tình cờ trong quá trình nội soi với các tổn thương dạng polyp

[58]. Đây là một ULP độ thấp và tiến triển chậm. Trong nghiên cứu của chúng tôi, chỉ có hai trường hợp ULP thể nang được tìm thấy (một ở ruột già và một ở dạ dày), ngoài hai trường hợp ULP thể nang tá tràng. Nội soi đã trở nên phổ biến hơn trong các bệnh viện và phòng khám, vì vậy các báo cáo được công bố về ULP thể nang đường tiêu hóa ngày càng tăng lên. Trong một nghiên cứu của Takata và cộng sự ở 125 bệnh nhân, ULP thể nang thường nằm ở tá tràng, tiếp theo là hồi tràng, hỗng tràng, ruột già. Dạ dày là vị trí ít gặp nhất của thực thể này [129]. Các nghiên cứu khác cũng có sự phân bố tương tự [41], [95], [119]. Tổn thương dạng nốt là hình ảnh nội soi thường gặp nhất ở những bệnh nhân bị ULP thể nang dạ dày ruột (71-80%), và thường gặp ở phần thứ hai của tá tràng [119], [129]. Ở dạ dày hoặc đại tràng ULP thể nang có các hình thái như dạng khối, phẳng và loét [82], [130]. Kể từ phân loại của WHO năm 2016, ULP thể nang tá tràng đã được công nhận là một biến thể của ULP thể nang [38]. Đây là một khối u tế bào lympho B với cấu trúc nang thường thấy ở phần thứ hai của tá tràng, với tiến triển độ thấp và tiên lượng tốt.

Ống tiêu hóa ít gặp ULP tế bào nhỏ / bệnh bạch cầu mãn tính (SLL / CLL), được đặc trưng bởi sự xâm nhập lan tỏa của các tế bào lympho nhỏ không có sự hình thành nang hoặc tổn thương biểu mô lympho [17]. Một số trường hợp SLL nguyên phát đã được báo cáo, chủ yếu ở đại tràng. Các phát hiện nội soi ở những bệnh nhân này là tổn thương dạng nốt hoặc tổn thương loại polyp [42], [119].

4.2. ĐẶC ĐIỂM MÔ BỆNH HỌC VÀ HÓA MÔ MIỄN DỊCH CỦA U LYMPHO DẠ DÀY - RUỘT

4.2.1. Đặc điểm mô bệnh học của u lympho dạ dày - ruột

4.2.1.1. Đặc điểm mô bệnh học của u lympho tế bào B lớn lan tỏa

Trong nghiên cứu của chúng tôi, tất cả các trường hợp ULP tế bào B lớn lan tỏa đều có hình thái lan tỏa (100%), hầu hết các trường hợp tế bào u có kích

thước lớn (78,5%). Trong nghiên cứu của chúng tôi, hình thái tế bào u chủ yếu là hỗn hợp dạng nguyên tâm bào và dạng nguyên bào miễn dịch (63,4%), tiếp theo là dạng nguyên tâm bào (16,1%) và dạng nguyên bào miễn dịch (9,8%), không có trường hợp hình thái bất thục sản.

ULP tế bào B lớn lan tỏa có 3 hình thái tế bào, bao gồm *dạng nguyên tâm bào* (là những tế bào có kích thước trung bình đến lớn với nhân tròn hoặc bầu dục, nhân có hốc, chứa 2 – 4 hạt nhân nằm sát màng nhân, bào tương hẹp), dạng *nguyên bào miễn dịch* (là những tế bào có một hạt nhân nằm ở trung tâm, bào tương hẹp bắt màu kiềm) và dạng *bất thục sản* (các tế bào u có kích thước lớn và rất lớn với nhân quái dị, có thể giả hình ảnh tế bào Reed-stenberg trong ULP Hodgkin). Để chẩn đoán hình thái dạng nguyên tâm bào và dạng nguyên bào miễn dịch phải có trên 90% tế bào u có hình thái của mỗi loại [128].

Tế bào u trong ULP được định nghĩa có kích thước lớn khi có nhân tối thiểu bằng kích thước nhân của đại thực bào hoặc tối thiểu bằng 2 lần đường kính của tế bào lympho bình thường. Những tế bào với nhân có kích thước lớn hơn đường kính 1 tế bào lympho bình thường và nhỏ hơn đường kính của 2 tế bào lympho được xem là có kích thước trung bình. Những tế bào u có kích thước ngang bằng với đường kính của 1 tế bào lympho bình thường được xem là có kích thước nhỏ. Tuy nhiên, trong nhiều trường hợp, hồng cầu là một dấu mốc đáng tin cậy bởi vì đường kính của hồng cầu cũng tương đương với các bạch cầu. Do đó nếu tế bào u trong ULP có nhân ≥ 2 hồng cầu được xem là tế bào lớn [81], [109].

Theo y văn cũng như các nghiên cứu trước đây, ULP tế bào B lớn lan tỏa ở dạ dày – ruột có đặc điểm mô bệnh học giống như ULP tại hạch với các tế bào u có kích thước lớn, hình thái xâm nhập lan tỏa [38]. Trong nghiên cứu trên 15 trường hợp ULP tế bào B lớn ở dạ dày – ruột, tác giả Cristian đã mô tả các tế bào u có kích thước lớn với hình thái tế bào chủ yếu là dạng nguyên tâm bào

(80%) [39]. Trong nghiên cứu của tác giả Hori trên 25 trường hợp u ở đại tràng, kết quả cho thấy tất cả các trường hợp có tế bào u xâm lấn lan tỏa với hình thái dạng nguyên tâm bào xen lẫn dạng nguyên bào miễn dịch [63]. Các báo cáo khác của Ramachandran hay Sungoro cũng cho thấy tế bào u có hình thái hỗn hợp nguyên tâm bào và nguyên bào miễn dịch [114], [126].

4.2.1.2. Đặc điểm mô bệnh học của u lmypho liên kết niêm mạc

Đặc điểm mô bệnh học hướng đến ULP liên kết niêm mạc ở dạ dày ruột là sự tăng sinh các tế bào lympho với mật độ cao, hình thái không điển hình, hình ảnh tổn thương lympho-biểu mô và hình ảnh xâm nhập cơ niêm [62], [151].

Trong nghiên cứu của chúng tôi, ULP liên kết niêm mạc chủ yếu ở dạ dày (63%), kích thước của các tế bào u chủ yếu là hỗn hợp kích thước nhỏ và trung bình (chiếm 59,4%), trong một số trường hợp có xen lẫn các tế bào u có kích thước lớn. Hình thái tế bào u chủ yếu là dạng bạch cầu mono (chiếm 43,7%), sau đó lần lượt là dạng tâm bào (25%), dạng tương bào (18,7%) và dạng lympho bào nhỏ (12,6%). Kết quả của chúng tôi tương đồng với nghiên cứu của tác giả Irina V.P khi nghiên cứu trên 71 bệnh nhân ULP liên kết niêm mạc dạ dày cho thấy kích thước chủ yếu là hỗn hợp giữa tế bào nhỏ và trung bình (40/71 trường hợp) [68]. Trong nghiên cứu của Guanghua Wang trên 48 trường hợp ULP liên kết niêm mạc ở dạ dày, 60,4% trường hợp tế bào u có hình thái dạng bạch cầu mono, 31,3% có tế bào u dạng lympho bào nhỏ và 8,3% trường hợp có tế bào u biệt hóa dạng tương bào [138].

Theo y văn, quần thể tế bào lympho tăng sinh trong ULP liên kết niêm mạc có kích thước nhỏ đến trung bình, với hình thái khá đa dạng, từ các tế bào dạng tâm bào (tế bào vùng rìa), dạng bạch cầu mono, dạng lympho bào nhỏ đến biệt hóa tương bào. Các tế bào vùng rìa có đặc trưng là kích thước trung bình, bào tương hẹp, nhạt màu, màng nhân hơi méo mó, chất nhiễm sắc phân tán

giống hình ảnh tâm bào nên được gọi là dạng tâm bào. Các tế bào dạng bạch cầu mono có bào tương rộng, nhạt màu, nhân ở trung tâm và hạt nhân ít rõ. Các tế bào dạng lympho bào nhỏ có kích thước nhỏ, nhân tròn, chất nhiễm sắc vón cục. Các tế bào biệt hóa tương bào có kích thước trung bình, nhân lệch tâm, bào tương ưa acid, có thể có thể vùi trong nhân (thể Dutcher), tiêu chuẩn của hình thái này là > 50% tế bào u có dạng tương bào [138]. Một số trường hợp có thể gặp các tế bào kích thước lớn dạng nguyên tâm bào hoặc dạng nguyên bào miễn dịch xen lẫn trong các tế bào kể trên [69], [100].

Trong nghiên cứu của chúng tôi, hình ảnh tổn thương lympho - biểu mô được thấy trong 62,5% trường hợp ULP liên kết niêm mạc ở dạ dày - ruột. Đây được xem là một đặc điểm quan trọng gợi ý ULP liên kết niêm mạc, được định nghĩa là hình ảnh xâm lấn (thường ≥ 3 tế bào) của các tế bào lympho vùng áo nang (dạng tâm bào) vào các cấu trúc biểu mô tuyến và phá hủy cấu trúc tuyến [71]. Tuy nhiên, cần xem xét kỹ khi chẩn đoán vì tổn thương này có thể xuất hiện ở các trường hợp quá sản mô lympho phản ứng lành tính hoặc tổn thương viêm. Ngoài ra, hình ảnh này cũng có thể gặp trong các típ ULP khác như ULP típ tế bào áo nang, ULP thể nang và ULP tế bào lớn lan tỏa. Các tế bào lympho tăng sinh thường xâm lấn lan rộng mô đệm niêm mạc hoặc lớp dưới niêm mạc. Hình ảnh cơ niêm bị tế bào lympho xâm lấn và mất liên tục có thể hữu ích trong chẩn đoán ULP liên kết niêm mạc dạ dày-ruột trong các mẫu sinh thiết nhỏ. Trong các trường hợp tổn thương lan rộng, các tế bào lympho ác tính có thể xâm lấn lớp cơ chính thức [25], [26].

4.2.1.3. Đặc điểm mô bệnh học của u lympho típ tế bào áo nang

Ở ống tiêu hóa, ULP típ tế bào áo nang biểu hiện chủ yếu là hình thái dạng nốt ở trong mô đệm niêm mạc hoặc trong lớp dưới niêm mạc của dạ dày hoặc ruột [26], [116].

Trong nghiên cứu của chúng tôi, hầu hết ULP típ tế bào áo nang ở dạ dày

– ruột có hình thái mô học dạng nốt (73,3%). Theo các nghiên cứu trước đây, các cấu trúc dạng nốt thường mờ nhạt, đồng nhất và không có hình ảnh trung tâm mầm. Rất ít trường hợp gợi hình ảnh nang lympho phản ứng với trung tâm mầm sáng và viền áo nang xung quanh [116], [117], [131]. Tuy nhiên, các nghiên cứu khác lại cho thấy một số ULP típ tế bào áo nang ở dạ dày – ruột biểu hiện hình thái lan tỏa các tế bào u [77], [147].

Hầu hết các trường hợp tế bào u trong nghiên cứu của chúng tôi có kích thước hỗn hợp giữa tế bào nhỏ và trung bình (53,3%) và không có trường hợp nào có hình ảnh tổn thương lympho – biểu mô. Trong các nghiên cứu trước đây, kích thước tế bào u trong ULP típ tế bào áo nang ở dạ dày – ruột là những tế bào tương đối đồng dạng, kích thước nhỏ đến trung bình. Trong quần thể tế bào u không có hình ảnh tế bào nguyên bào miễn dịch hay nguyên tâm bào và cũng không có hình ảnh biệt hóa tương bào. Một đặc điểm mô bệnh học nữa mà các nghiên cứu cũng đã chỉ ra đó là ULP típ tế bào áo nang thường không có hình ảnh tổn thương lymho – biểu mô (là đặc điểm mô bệnh học quan trọng hay xuất hiện trong ULP liên kết với niêm mạc) [77], [116], [147].

4.2.1.4. Đặc điểm mô bệnh học của u lympho típ tế bào lympho nhỏ

Trong nghiên cứu của chúng tôi, ULP típ tế bào lympho nhỏ (SLL) có 2 trường hợp, 1 ở dạ dày và 1 ở trực tràng. Hai trường hợp này có đặc điểm mô bệnh học là hình thái các tế bào lympho tăng sinh lan tỏa với kích thước nhỏ.

Một số báo cáo trường hợp trước đây cũng ghi nhận những đặc điểm tương tự. Trong nghiên cứu của tác giả Aje về trường hợp ULP típ tế bào lympho nhỏ (SLL) ở đại tràng, mô bệnh học cho thấy hình ảnh các tế bào lympho kích thước nhỏ, đồng dạng với mật độ cao, xâm lấn lan tỏa trong mô đệm niêm mạc [17].

Báo cáo của tác giả Chuang cho thấy ULP típ tế bào lympho nhỏ (SLL) ở dạ dày có mô bệnh học là hình ảnh các tế bào lympho kích thước nhỏ xâm

lấn lan rộng, và không có tổn thương lympho – biểu mô hay biệt hóa tương bào [35].

4.2.1.5. Đặc điểm mô bệnh học của ULP thể nang và u lympho thể nang tá tràng (D-FL)

Trong nghiên cứu của chúng tôi, có 4 trường hợp ULP thể nang ở dạ dày – ruột, trong đó có 2 trường hợp ULP thể nang tá tràng. Các trường hợp đều có hình thái mô bệnh học là tăng sinh các cấu trúc dạng nang với viền áo nang không liên tục, các tế bào u trong nang đồng dạng, độ mô học 1.

Từ ấn bản thứ 4 của phân loại ULP của WHO 2017 đã tách ULP thể nang xuất hiện ở tá tràng thành một thực thể riêng, là biến thể của ULP thể nang, với đặc điểm xuất hiện ở đoạn D2 tá tràng, độ mô học thấp, diễn tiến chậm và tiên lượng tốt. Tuy nhiên cần xác định xem có phải u nằm trong bệnh cảnh của ULP hệ thống không [58]. Về mặt mô bệnh học, so với ULP thể nang tá tràng thường giới hạn trong niêm mạc hoặc dưới niêm mạc, ULP thể nang ở các vị trí khác của dạ dày – ruột thường xâm lấn xuyên thành ruột, các đặc điểm mô bệnh học khác ít khác biệt. Các tế bào u đồng dạng, tạo cấu trúc dạng nang không điển hình với mật độ nang nhiều, viền áo nang ít rõ, không có các đại thực bào tangible-body (ăn các tế bào lympho thoái hóa) như trong các nang lympho phản ứng [128]. Phân độ mô học của ULP thể nang ở dạ dày – ruột gồm 3 độ dựa vào số lượng nguyên tâm bào đếm được xen lẫn trong quần thể tâm bào: *Độ 1* (0 – 5 nguyên tâm bào/1 vi trường độ cao), *độ 2* (6 – 15 nguyên tâm bào/1 vi trường độ cao), *độ 3* (> 15 nguyên tâm bào/1 vi trường độ cao). Về hình thái mô học, dựa vào tỉ lệ cấu trúc dạng nang và lan tỏa để phân thành 4 loại, bao gồm: *nang* (cấu trúc dạng nang chiếm >75% cấu trúc u), *hỗn hợp nang và lan tỏa* (cấu trúc dạng nang chiếm 25 - 75% cấu trúc u), *chủ yếu lan tỏa/nang cục bộ* (cấu trúc dạng nang chiếm < 25% cấu trúc u) và *lan tỏa* (cấu trúc dạng nang chiếm 0% cấu trúc u).

Trong nghiên cứu trên 26 bệnh nhân ULP thể nang ở dạ dày – ruột của tác giả Shia, kết quả cho thấy 80,8% trường hợp biểu hiện cấu trúc dạng nang, 15,4% biểu hiện cấu trúc hỗn hợp dạng nang và dạng lan tỏa, và 1 trường hợp (3,8%) có cấu trúc lan tỏa. Về phân độ mô học, 50% có độ mô học 1, 38,5% có độ mô học 2 và 1,5% (1 trường hợp) có độ mô học 3 [119]. Trong một nghiên cứu khác của tác giả Misdraji trên 39 trường hợp, hình thái dạng nang gặp ở tất cả các trường hợp với các nang có kích thước lớn, kích thước tương đồng, mật độ dày và viền áo nang không liên tục hoặc mỏng. Các trường hợp u có độ mô học 1 (29 trường hợp) hoặc 2 (10 trường hợp) [95].

4.2.1.6. Đặc điểm mô bệnh học của u lympho có nguồn gốc tế bào T

Trong nghiên cứu của chúng tôi có 6 trường hợp ULP tế bào T ở dạ dày – ruột, các trường hợp đều có hình thái lan tỏa tế bào u. Kích thước tế bào u thay đổi, có 2 trường hợp là các tế bào có kích thước nhỏ, 4 trường hợp là các tế bào có kích thước trung bình. Chúng tôi cũng ghi nhận trong mô u có tăng thấm nhập nhiều bạch cầu ưa acid ở cả 6 trường hợp.

Theo y văn và các nghiên cứu trước đây, mô bệnh học của ULP tế bào T nói chung và ở dạ dày ruột tương đối đa dạng. Kích thước tế bào ULP tế bào u thay đổi từ tế bào có kích thước nhỏ, đến kích thước trung bình và kích thước lớn. ULP tế bào T liên quan bệnh lý ruột bao gồm quần thể tế bào đa hình thái với chủ yếu là các tế bào lympho kích thước có nhân méo mó, hạt nhân rõ, bào tương hẹp nằm lẫn cùng các tế bào viêm khác như mô bào, tương bào và bạch cầu ưa acid [26]. Trong khi đó, ULP tế bào T đơn hình ái lực biểu mô ruột (Monomorphic epitheliotropic intestinal T—cell) biểu hiện bởi các tế bào lympho có kích thước trung bình với nhân kiềm tính, hạt nhân ít rõ, bào tương hẹp. Thành phần tế bào u thường xâm lấn các tuyến ở niêm mạc ruột, nền viêm và hoại tử ít gặp [26], [128].

4.2.2. Đặc điểm hóa mô miễn dịch của các u lympho dạ dày – ruột

Qua phân tích hóa mô miễn dịch 159 ca, kết hợp với hình thái hóa mô bệnh học chúng tôi ghi nhận tám típ và dưới típ của u lymph dạ dày – ruột theo phân loại của Tổ chức y tế thế giới 2019. Đối chiếu với các nghiên cứu về mô bệnh học và hóa mô miễn dịch của ULP dạ dày – ruột trước đây ở trong nước như bảng 4.3 chúng tôi nhận thấy. ULP dòng tế bào B chiếm đa số với 97,4%, dòng tế bào T chiếm 2,6%. Tỉ lệ ULP dòng tế bào T trong nghiên cứu của chúng tôi tương đương nghiên cứu trước đây của Nguyễn Văn Chủ (2006) [3] nhưng thấp hơn nghiên cứu của Trần Hương Giang (2011) [5]. Trong ULP dòng tế bào B, những típ ULP thường gặp ULP tế bào B lớn lan tỏa và ULP liên quan niêm mạc có tỉ lệ tương tự như các nghiên cứu trước đây của các tác giả trong nước.

Bảng 4.3. Phân loại u lympho dạ dày – ruột bằng hóa mô miễn dịch theo các nghiên cứu

Phân loại		**Nguyễn Văn Chủ (2006) [3]**	**Trần Hương Giang (2011) [5]**	**Nghiên cứu này**
ULP dòng tế bào B	ULP tế bào B lớn lan tỏa (Dưới típ ABC, dưới típ GCB)	71,7%	70,3%	59,2% (34,6%, 28,3%)
	ULP liên quan niêm mạc	13,3%	12,2%	17,1%
	ULP tế bào áo nang			15,5%
	ULP thể nang		1,4%	2,6%
	ULP tế bào B nhỏ	6,7%	6,6%	1,3%
	Các loại còn lại	5,1%		2,6%
ULP dòng tế bào T		3,2%	9,5%	2,6%

Nghiên cứu của chúng tôi đã phân loại được nhiều típ mô bệnh học của ULP dạ dày ruột hơn so với các nghiên cứu trước đây của Nguyễn Văn Chủ và Trần Hương Giang, ULP típ tế bào áo nang có tỉ lệ 15,5%, các nghiên cứu trước đây của Nguyễn Văn Chủ, Trần Hương Giang và Đặng Công Thuận chưa ghi nhận típ mô bệnh học này [3, 5, 13]. Đây là loại ULP thường tiến triển, 50% bệnh nhân tử vong trong khoảng thời gian 5 đến 32 tháng kể từ khi được chẩn đoán [2], [3], [4]. Với ULP tế bào B lan tỏa, đây là típ có diễn tiến nhanh, tiên lượng xấu. Phần lớn đã được phân loại thành các dưới típ loại tế bào B trung tâm mầm và loại tế bào B hoạt động mà trước đó được gọi là không tâm mầm, hai dưới tiếp này có tỉ lệ tương đương. Theo y văn, tiên lượng ULP tế bào B lớn lan tỏa nói chung dựa trên 5 yếu tố: phân biệt dưới típ GCB và ABC, chỉ số Ki67, biểu hiện CD5, biểu hiện hai yếu tố (biểu hiện protein c-Myc và BCL2), nhiễm EBV được xác định bằng lai tại chỗ. Mặc dù vậy những yếu tố này đối với ULP tế bào B lớn lan tỏa của dạ dày – ruột chưa được chứng minh chắc chắn, do các nghiên cứu cho đến nay chủ yếu là hồi cứu và giới hạn về dữ liệu và được khuyến cáo tiên lượng tương tự như ULP tế bào B lớn lan tỏa của hạch [6].

4.2.2.1. Đặc điểm hóa mô miễn dịch của u lympho tế bào B lớn lan tỏa

ULP tế bào B lớn lan tỏa (DLBCL) là loại u có đặc điểm sinh học và lâm sàng không đồng nhất, được định nghĩa bởi tiêu chuẩn mô học đặc trưng (hình thái lan tỏa của của ULP tế bào B lớn lan tỏa (DLBCL) với các tế bào lympho B kích thước lớn). ULP tế bào B lớn lan tỏa (DLBCL) chiếm khoảng 45-50% các ULP không Hodgkin dạ dày ruột và phát triển từ u nguyên phát hoặc chuyển dạng từ các nhóm ULP độ thấp (ULP MALT, ULP thể nang - FL, ULP tế bào lympho nhỏ - SLL) hoặc ULP típ áo nang (MCL) [143]. Việc xác định các trường hợp thứ phát được dựa trên đặc điểm tiền sử lâm sàng, diễn tiến của bệnh và các đặc điểm mô bệnh học, kiểu hình miễn dịch của các thành phần

ULP khác.

Trong nghiên cứu của chúng tôi, ULP tế bào B lớn lan tỏa ở dạ dày - ruột có tỉ lệ dương tính với bộ dấu ấn của tế bào lympho B CD20 là 100%, và tỉ lệ dương tính với CD79a là 64 – 73%.

ULP tế bào B lớn lan tỏa, được chia thành 2 dưới típ là dưới típ tế bào B tâm mầm (GCB subtype) và dưới típ tế bào B hoạt hóa (ABC subtype). Sự phân loại này đã được chứng minh có ý nghĩa về mặt tiên lượng [65]. Dưới típ giống tế bào B tâm mầm có kiểu hình gen liên quan với các tế bào có nguồn gốc từ tâm mầm của nang lympho, được tạo ra bởi đột biến t(14;18)(q32;q21) và các đột biến của các gen phụ trách quá trình phát triển của tâm mầm lympho, biệt hóa vùng sáng, vùng tối của nang lympho và tương tác với vi môi trường, bao gồm các gen EZH2, GNA13, MEF2B, KMT2D, TNFRSF14, B2M and CREBBP. Dưới típ giống tế bào B hoạt hóa, có nguồn gốc từ các tế bào tâm mầm đã thoát ra quá trình biệt hóa ở tâm mầm. Các tế bào này được đặc trưng bởi sự phụ thuộc vào chu trình tín hiệu BCR và hoạt động NFκB, chúng âm tính với hầu hết các dấu ấn của tế bào tâm mầm và bộc lộ dấu ấn IRF4/MUM1 [111].

Trong thực hành, các công thức hóa mô miễn dịch được sử dụng để phân loại 2 dưới típ của ULP tế bào lớn lan tỏa. Năm 2004, tác giả Hans và cộng sự đã đề xuất một công thức phân loại sử dụng 3 dấu ấn là CD10, BCl6 và MUM1 (với tiêu chuẩn dương tính ≥ 30% mẫu u với mỗi dấu ấn). CD10 là một enzyme peptidase trung tính, liên kết với màng tế bào, được biểu hiện ở nhiều loại mô của con người, nhưng có biểu hiện hạn chế trong các tế bào trung tâm mầm của mô lympho phản ứng. BCL-6 là một protein hoạt động như một chất ức chế phiên mã và được biểu hiện ở tế bào B trung tâm mầm và một nhóm của tế bào T CD4+. CD-10 và BCL-6, được coi là các dấu ấn quan trọng trong chẩn đoán dưới típ giống tế bào B tâm mầm (GCB), cả hai đều biểu hiện trong các tế bào tâm mầm bình thường. MUM1 là một thành viên đặc hiệu bạch huyết thuộc họ

yếu tố phiên mã điều hòa interferon. MUM1 thường được biểu hiện trong các tương bào và một nhóm nhỏ của các tế bào trung tâm mầm. Biểu hiện của MUM1 có thể biểu thị bước cuối cùng của quá trình biệt hóa tế bào B trung tâm mầm với sự trưởng thành tiếp theo của tế bào B để tạo thành tương bào [60].

Trong nghiên cứu của chúng tôi, đối với dưới típ GCB, 86% bộc lộ dấu ấn CD10, 78% bộc lộ dấu ấn Bcl6 và 26% bộc lộ dấu ấn MUM1. Đối với dưới típ ABC, 2% các trường hợp có bộc lộ dấu ấn CD10 với tỉ lệ <30% tế bào u, 55% bộc lộ dấu ấn Bcl6 và 85% bộc lộ dấu ấn MUM1. Tỉ lệ giữa 2 nhóm GCB và ABC là 44,4%/55,6%. Tỉ lệ này thay đổi theo các nghiên cứu khác nhau. Trong nghiên cứu của tác giả Zizhen Zhang trên 151 bệnh nhân ULP tế bào B lớn lan tỏa ở ống tiêu hóa, 31,8% được phân loại là dưới típ tâm mầm, 68,2% được phân loại là dưới típ tế bào B hoạt hóa. Nghiên cứu cũng cho thấy không có sự khác biệt về thời gian sống còn 5 năm giữa các nhóm bệnh nhân có C10 dương tính và âm tính, giữa Bcl6 dương tính và âm tính hay giữa nhóm có Mum1 dương tính và âm tính [150]. Trong nghiên cứu của tác giả Babu Suresh có 52,4% ULP tế bào B lớn lan tỏa ở dạ dày ruột thuộc dưới típ tâm mầm và 47,6% thuộc dưới típ tế bào B hoạt hóa [127].

Thế mạnh của việc sử dụng công thức Hans trong phân nhóm theo nguồn gốc tế bào của ULP tế bào B lớn lan tỏa là chỉ cần dùng 3 dấu ấn hóa mô miễn dịch thường quy, thuận tiện cho việc áp dụng rộng rãi tại các khoa giải phẫu bệnh hơn so với các công thức khác. Nhiều nghiên cứu đã cho thấy tỉ lệ tương đồng cao của công thức Hans với kiểu hình gen và cho thấy sự khác biệt về thời gian sống toàn bộ rõ ràng giữa hai nhóm [60], [93]. Có một số công thức khác được sử dụng cho phân dưới típ cho DLBCL như Muris, Choi, Tally, công thức Hans hiệu chỉnh, hay công thức Choi hiệu chỉnh. Nghiên cứu của Hee Sang Hwang sử dụng bốn công thức Hans, Muris, Choi, Tally để phân dưới típ cho DLBCL ở dạ dày – ruột cho thấy các công thức Muris, Choi, Tally cho tỉ lệ các

dưới típ khác với công thức Hans, tuy nhiên giá trị tiên lượng của mỗi công thức khác nhau không có ý nghĩa thống kê [65]. Nghiên cứu của Lučka Boltežar sử dụng công thức Hans, Hans hiệu chỉnh, Choi, Choi hiệu chỉnh cũng cho kết quả tương tự [28]. Phân loại của Tổ chức y tế thế giới cho đến nay khuyến cáo sử dụng công thức Hans và cũng cho phép sử dụng các công thức phân loại khác [32].

4.2.2.2. Đặc điểm hóa mô miễn dịch của u lympho liên kết niêm mạc

Trong nghiên cứu của chúng tôi, ULP liên kết với niêm mạc chiếm 21,2% (33 trường hợp). Các tế bào u cho thấy dương tính rõ với bộ dấu ấn của tế bào lympho B với CD20 (100%) và CD79a (75%), âm tính với dấu ấn của tế bào lympho T. Tế bào u dương tính ít với Bcl2 (33%), và MUM1 (22%). Các trường hợp u âm tính hoàn toàn với CD5, CD10, Cyclin D1.

Kiểu hình miễn dịch của các tế bào lympho tân sinh trong ULP liên kết niêm mạc tương đồng với các tế bào B không tân sinh trong vùng liên nang với CD20+, CD79a+, Bcl2+. Bcl6-, CD5-, CD10-, CD23-. CD43+/-, CD11C+/- (yếu), và bộc lộ IgM (ít gặp hơn là IgA hoặc IgG và hiếm khi dương tính với IgD) [38].

Theo y văn, không có dấu ấn hóa mô miễn dịch đặc trưng cho ULP liên kết với niêm mạc (MALT ULP), tuy nhiên việc nhuộm bộ dấu ấn hóa mô miễn dịch là cần thiết để đánh giá đặc điểm của các tế bào lympho tăng sinh bất thường, phân định nguồn gốc và loại trừ các típ ULP khác [38]. Nhuộm CD20 thường hữu ích trong việc chứng minh bản chất của các tế bào lympho B tăng sinh thâm nhiễm. Sự xuất hiện của các tế bào lympho B CD20 + kích thước nhỏ, với mật độ dày đặc, thâm nhiễm lan tỏa (có thể lẫn với các tế bào lympho T CD3 +) ở giữa các tuyến dạ dày - ruột và các nang lympho phản ứng gợi ý cao cho ULP. Việc nhuộm các dấu ấn CD21, CD23 (dấu ấn đặc trưng cho quần thể các tế bào tua ở tâm mầm) và CD10 giúp ích trong việc nhận diện các cấu

trúc nang lympho phản ứng trong ULP liên kết niêm mạc.

Bcl2 là dấu ấn đặc trưng của ULP thể nang, tuy nhiên các nghiên cứu đã cho thấy có một tỷ lệ các tế bào ULP dạ dày – ruột típ liên kết với niêm mạc (MALT ULP) đồng bộc lộ dấu ấn Bcl2 trên hóa mô miễn dịch [67], [99].

ULP liên kết với niêm mạc ở dạ dày - ruột cần được phân biệt với các loại ULP tế bào B nhỏ khác. Tế bào u âm tính với cyclin D1/SOX11 và CD10/Bcl6 giúp phân biệt ULP liên kết niêm mạc với lần lượt ULP típ tế bào áo nang và ULP thể nang. Đồng biểu hiện CD5, CD23 và LEF1 giúp phân biệt ULP tế bào B nhỏ (SLL) với ULP liên kết niêm mạc, mặc dù một số trường hợp ULP liên kết niêm mạc có biểu hiện CD5 hoặc CD23 [26],[123].

4.2.2.3. Đặc điểm hóa mô miễn dịch u lympho típ tế bào áo nang

Trong nghiên cứu của chúng tôi, ULP típ tế bào áo nang có 15 trường hợp, các tế bào u cho thấy dương tính hoàn toàn với CD20 và Cyclin D1, 50% với CD5 và Bcl2; âm tính hoàn toàn với CD3, CD10 và CD23.

Theo y văn và các nghiên cứu trước đây, trên hóa mô miễn dịch, ULP típ tế bào áo nang (MCL) đặc trưng bởi các tế bào lympho tăng sinh dương tính với CD20, CD5 và Cyclin D1. Một số trường hợp âm tính với Cyclin D1. Các tế bào u thường âm tính với CD10/Bcl6 và CD23 [38],[123].

Chẩn đoán phân biệt quan trọng của ULP típ tế bào áo nang ULP típ tế bào lympho nhỏ vì cả hai típ này đều cùng bộc lộ dấu ấn CD5. Với bộ dấu ấn Cyclin D1 và CD23, việc phân biệt ULP típ tế bào áo nang với ULP típ tế bào lympho nhỏ cho thấy hiệu quả cao. Theo nghiên cứu của tác giả Asaad (2005) CD23 bộc lộ trong 64% trường hợp ULP típ tế bào lympho nhỏ và chỉ 4% trong ULP típ tế bào áo nang. Trong khi đó, Cyclin D1 dương tính trong 72% các trường hợp ULP típ tế bào áo nang và 4% các trường hợp ULP típ tế bào lympho nhỏ [23].

SOX11 là một gen không chứa intron, mã hóa cho một thành viên của họ các yếu tố phiên mã SOX, gen này có 8.719 nucleotid, nằm trên nhiễm sắc thể 2p25.3 [72]. Đột biến và biểu hiện quá mức SOX11 có liên quan đến tình trạng chậm phát triển trí tuệ, hội chứng coffin-siris, ULP típ tế bào áo nang và u thần kinh đệm ác tính.

Trong nghiên cứu của tác giả Mozos trên 66 ca ULP típ tế bào áo nang, có 93% trường hợp dương tính với SOX11, bao gồm 12 ca có Cyclin D1 âm tính [97]. Nghiên cứu khác phân tích bộc lộ của dấu ấn SOX11 trong các loại ULP tế bào B và tân sinh mô lympho lành tính đã cho kết quả 100% các trường hợp ULP típ tế bào áo nang dương tính với SOX11 trong khi các trường hợp ULP khác đều âm tính với SOX11 [149]. Những dữ liệu này cho thấy tính đặc hiệu của SOX11 trong chẩn đoán ULP típ tế bào áo nang ở hạch lẫn trong dạ dày – ruột và có thể bổ sung cho Cyclin D1.

4.2.2.4. Đặc điểm hóa mô miễn dịch của các típ ULP dạ dày-ruột hiếm gặp

Trong nghiên cứu của chúng tôi, ULP típ tế bào lympho nhỏ (SLL) có 2 trường hợp, tế bào u dương tính hoàn toàn với CD20, CD79a và CD23 và CD5; một trường hợp dương tính với Bcl2 và Bcl6. Các dấu ấn còn lại âm tính. Một số trường hợp ULP típ tế bào lympho nhỏ (SLL) ở dạ dày – ruột được đã được báo cáo cho thấy tế bào u bộc lộc dấu ấn CD5, CD20, CD23, IgD, IgM và âm tính với CD3, CD10, CD43 and cyclin D1 như trong các nghiên cứu của các tác giả Chuang (2006) [35], Aje (2022) [17].

Cũng giống như ULP típ tế bào lympho nhỏ (SLL) ở hạch, CD23 thường được sử dụng để giúp chẩn đoán loại u này. Như đã phân tích ở trên, việc sử dụng bộ dấu ấn Cyclin D1 và CD23 cho thấy hiệu quả trong việc phân biệt ULP típ tế bào lympho nhỏ với ULP típ tế bào áo nang.

Ngoài ra, LEF1 được xem là một dấu ấn có giá trị trong chẩn đoán phân biệt ULP típ tế bào lympho nhỏ (SLL) với các típ khác. Menter T và cộng sự

đã báo cáo trong nghiên cứu rằng có 77/80 trường hợp ULP típ tế bào lympho nhỏ (SLL) dương tính với LEF1, trong khi chỉ có 1 trong 38 trường hợp ULP thể nang và 2 trong 33 trường hợp ULP tế bào B vùng liên nang dương tính với LEF1 [92]. Nghiên cứu của tác giả O'Malley DP cho thấy chỉ có 4-9% các trường hợp ULP típ áo nang dương tính với LEF1 [108].

Về đặc điểm hóa mô miễn dịch ULP thể nang (FL) và ULP thể nang ở tá tràng (D-FL), trong nghiên cứu của chúng tôi, ULP thể nang có 2 trường hợp và ULP thể nang ở tá tràng có 2 trường hợp, đều dương tính với CD20 và Bcl2; âm tính với CD3, CD10, CD23 và Cyclin D1. CD79a và Bcl6 dương tính với ULP thể nang ngoài tá tràng, trong khi âm tính ở tá tràng.

ULP thể nang ở dạ dày – ruột chiếm khoảng 1 – 3,6% ULP nguyên phát ở vị trí giải phẫu này. Các nghiên cứu và y văn đã nhấn mạnh vai trò của dấu ấn BCl2 trong chẩn đoán ULP thể nang nói chung và ULP thể nang ở đường tiêu hóa [38]. Phần lớn ULP thể nang có sự đột biến chuyển vị nhiễm sắc thể t(14;18) mang gen BCL2 và chuỗi nặng globulin miễn dịch. Sự đột biến chuyển vị này dẫn đến sự biểu hiện tăng cường của protein BCL2, làm ức chế sự chết tế bào theo chương trình [135]. Các nghiên cứu chỉ ra rằng mức độ dương tính của BCL2 thay đổi tùy theo độ mô học. BCL2 dương tính mạnh với các tế bào u trong các trường hợp ULP thể nang độ mô học thấp và dương tính yếu với các tế bào u trong trường hợp độ mô học cao [119]. Trong ấn bản thứ 4 của phân loại ULP của WHO 2017 đã tách ULP thể nang xuất hiện ở tá tràng thành một thực thể riêng, là biến thể của ULP thể nang [128]. Trong nghiên cứu của tác giả Jinru Shia (2002) trên 26 bệnh nhân được chẩn đoán ULP thể nang ở dạ dày – ruột, tất cả các trường hợp đều dương tính với CD20 và BCl2 và âm tính với CD3, CD5, CD23, CD43, và cyclin D1, 24/26 trường hợp dương tính với CD10 [119]. Trong nghiên cứu khác trên 25 trường hợp, các tế bào u đều bộc lộc CD20, CD10, bcl2 và âm tính với CD5 [41]. Ở nghiên cứu của Misdraji

trên 39 ca bệnh, CD20 dương tính 100%, CD10 dương tính 97%, và Bcl-2 dương tính 97% [95].

Trong nghiên cứu của chúng tôi, có 6 trường hợp ULP tế bào T, tất cả đều âm tính với dấu ấn của tế bào lympho B (CD20, CD79a), trong đó 4 trường hợp dương tính với dấu ấn CD3, có 2 trường hợp CD3 âm tính được nhuộm CD4 đều dương tính, 2 trường hợp được nhuộm CD8 cho kết quả âm tính.

So với ULP có nguồn gốc tế bào B, ULP tế bào T ở dạ dày – ruột ít gặp hơn nhiều, chiếm khoảng 13 – 15% ULP ở dạ dày – ruột [79], [83]. Trong ấn bản lần thứ 4 của phân loại ULP, ULP tế bào T ở dạ dày – ruột được chia làm 4 típ bao gồm ULP tế bào T liên quan bệnh lý ruột (Enteropathy—associated T—cell ULP), ULP tế bào T đơn hình ái lực biểu mô ruột (Monomorphic epitheliotropic intestinal T—cell ULP), ULP tế bào T ruột không phân loại (Intestinal T-cell ULP, NOS) và tân sinh tế bào lympho T bất thường tiến triển chậm (Indolent T-cell lymphoproliferative disorder of the gastrointestinal tract) [128]. Các típ ULP tế bào T này bộc lộ các dấu ấn của tế bào lympho T gồm CD3 hoặc CD4, CD8 với mức độ khác nhau và mỗi típ có kiểu hình miễn dịch đặc trưng cần thêm nhiều dấu ấn khác để phân loại như CD5, CD56, CD103, CD30, cytotoxic, TIA1…Trong điều kiện của nghiên cứu, chúng tôi chưa thể nhuộm thêm được các dấu ấn này để phân loại chi tiết hơn các trường hợp ULP tế bào T ở dạ dày – ruột.

4.2.3. Đối chiếu định hướng phân loại bằng mô bệnh học so với kết quả hoá mô miễn dịch

Trước đây công thức thực hành dựa trên đặc điểm mô học vẫn được áp dụng cho ULP dạ dày – ruột, tuy nhiên kể từ phân loại WHO 2001 dựa trên các kết quả của nhóm nghiên cứu REAL đã thừa nhận việc phân loại các típ sinh học dựa trên mô học, hóa mô miễn dịch, di truyền và sinh học phân tử mới giúp xác định chiến lược điều trị [3][44]. Trong nghiên cứu này, tỉ lệ xác định các

típ ULP dạ dày – ruột có độ nhạy khá thấp (0-28%), nhưng độ đặc hiệu cao (97%). Điều này phù hợp với kết quả các nghiên cứu trước đây cũng như y văn là rất khó để phân biệt các tế bào này với típ tế bào khác do tính phức tạp của quần thể tế bào lympho [3], [112]. Với độ đặc hiệu cao thì việc định hướng phân loại sẽ giúp ích cho việc lựa chọn bộ kháng thể hóa mô miễn dịch thích hợp từ đó giảm được chi phí.

4.3. MỐI LIÊN QUAN GIỮA CÁC ĐẶC ĐIỂM LÂM SÀNG, NỘI SOI VỚI TÍP MÔ HỌC CỦA CÁC U LYMPHO DẠ DÀY - RUỘT

4.3.1. Mối liên quan giữa đặc điểm lâm sàng và típ mô học

Ở mỗi loại ULP dạ dày – ruột cũng không có triệu chứng điển hình, một số chỉ biểu hiện ở giai đoạn muộn như ULP tế bào áo nang [74]. Triệu chứng đau bụng là hay gặp nhất và gặp ở tất cả các kiểu hình miễn dịch [8], [134]. Các biến chứng xuất huyết và tắc nghẽn tiêu hóa không ghi nhận được ở 3 kiểu hình tiến triển chậm là FL, D-FL và SLL. Tuy nhiên không có sự khác biệt có ý nghĩa về mối liên quan của ULP tiến triển chậm và ULP tiến triển nhanh với sự xuất hiện của biến chứng hoặc như triệu chứng B. Nghiên cứu của chúng tôi cũng không ghi nhận triệu chứng B ở ULP tế bào T, điều này khác với nghiên cứu của Murat Erkut và cộng sự là triệu chứng B ở ULP T cao hơn có ý nghĩa so với ULP B ở dạ dày – ruột [47]. Hay nghiên cứu của Xiao-Hong Liu thì ULP tiến triển nhanh, đặc biệt là ULP tế bào B lớn lan tỏa có tỉ lệ biến chứng cao hơn [88]. Nghiên cứu của Ra Ri Cha thì ULP tiến triển nhanh là yếu tố tiên lượng kém độc lập cho thời gian sống còn [31]. Sự khác biệt này cần có các nghiên cứu với cỡ mẫu lớn hơn để kiểm chứng. Giữa hai nhóm ULP tiến triển nhanh và tiến triển chậm, chúng không có mối liên quan có ý nghĩa thống kê với hầu hết đặc điểm lâm sàng của bệnh nhân được nghiên cứu, ngoại trừ giai đoạn bệnh ($p<0,05$). ULP tiến triển nhanh hay gặp hơn, được phát hiện nhiều ở giai đoạn I và giai đoạn IV. ULP tiến triển chậm thì ngược lại, giai đoạn IV rất

ít gặp (3/47 ca), và giai đoạn I là hay gặp nhất. Giai đoạn là yếu tố tiên lượng độc lập cho thời gian sống còn của bệnh [87].

4.3.2. Mối liên quan giữa vị trí tổn thương và típ mô học

Trong nghiên cứu của chúng tôi vị trí hay gặp nhất của típ DLBCL (70%) và típ MALT (68,8%) là ở dạ dày. Chúng tôi không ghi nhận trường hợp MALT nào ở hồi manh tràng và cũng không có DLBCL ở tá tràng. Các nghiên cứu trong nước trước đây của Nguyễn Văn Chủ cho cũng thấy hai típ này cũng có vị trí nhiều nhất ở dạ dày với tỉ lệ lần lượt là 53% và 87%. Các nghiên cứu gần đây của Vũ Thanh Huyền (2023), Trần Thắng (2023) chưa có sự đối chiếu típ mô học với vị trí u. Tuy vậy nghiên cứu của Trần Thắng cho thấy ULP ở ruột có tỉ lệ độ ác tính cao hơn có ý nghĩa so với ULP ở dạ dày và tất cả các trường hợp tổn thương phối hợp nhiều vị trí đều có mô bệnh học độ ác tính cao [8], [12]. Nghiên cứu của Murat Erkut cho thấy không có sự khác biệt về độ mô học giữa ULP ở dạ dày và ruột [47]. Trong nghiên cứu của chúng tôi, MCL được tìm thấy ở hầu hết tất cả các vị trí và chiếm tỷ lệ tương đương nhau, đây là típ mà các nghiên cứu trong nước trước đây về ULP dạ dày - ruột chưa ghi nhận. FL có duy nhất 1 ca ở dạ dày và 1 ca ở hồi manh tràng. SLL có 1 ca ở dạ dày và 1 ca ở trực tràng. TCL không được tìm thấy ở trực tràng và tá tràng, kết quả này tương tự nghiên cứu của Nguyễn Văn Chủ và Trần Hương Giang [3], [6].

Có sự khác biệt tỷ lệ có ý nghĩa thống kê giữa các típ mô học ở dạ dày ($p<0,001$). Trong đó DLBCL chiếm tỉ lệ 70,7% so với 29,7% của các kiểu hình còn lại. Sự phân bố này tương đồng với nghiên cứu của T. Kanno [76].

4.3.3. Mối liên quan giữa hình ảnh tổn thương qua nội soi và típ mô học

Cho đến nay vẫn chưa có nghiên cứu trong nước về liên quan giữa đặc điểm nội soi với típ mô học của ULP dạ dày – ruột. Trong nghiên cứu này, MALT và DLBCL có đặc điểm nội soi chủ yếu là loại tổn thương bề mặt, có

lần lượt 59,4% và 53,8% các trường hợp. Kết quả của chúng tôi phù với báo cáo tổng hợp của Ishikawa [70]. Theo Shotaro Nakamura, tổn thương kiểu bề mặt rất dễ được chẩn đoán nhầm là ung thư sớm dạ dày típ lõm. Đồng thời kiểu tổn thương bề mặt và khối lồi không kèm loét được tìm thấy ở gần như tất cả các kiểu hình miễn dịch. Loại phì đại nếp gấp niêm mạc thấy ở 3 loại kiểu hình, bao gồm MALT, MCL và DLBCL, kết quả này tương đồng với nghiên cứu của T. Kannon có thể do hình thái tổn thương phì đại nếp niêm mạc là đặc trưng của dạ dày, là vị trí thường gặp của các kiểu hình miễn dịch này [76]. Cũng theo tác giả tổn thương dạng nhiều nốt là đặc trưng của FL (11/14 trường hợp FL) và chỉ thấy ở ruột non (100%), tuy nhiên trong nghiên cứu của chúng tôi tổn thương nhiều nốt lại gợi ý đến DLBCL hoặc MALT. Sự khác biệt này có thể do cách nhận định tổn thương khác nhau giữa các tác giả. Từ đó cho thấy sự cần thiết phải có những hướng dẫn về phân loại hình ảnh nội soi cho nhóm bệnh lý này. Ngoài loại tổn thương bề mặt, trong nghiên cứu của chúng tôi FL còn cho thấy loại tổn thương khối lồi kèm loét. Các báo cáo gần đây cho thấy những tổn thương đặc trưng của MALT trên nội soi dải tần hẹp như mạch máu dạng nhành cây, hay tổn thương phá hủy tuyến bởi các tế bào kích thước nhỏ đến trung bình trên nội soi tế bào (endocytoscopy), tuy vậy vẫn cần thêm nghiên cứu để khẳng định [70]. SLL và D-FL có kiểu tổn là khối lồi không kèm loét, tuy nhiên các kiểu hình này có số lượng thấp. Có mối quan hệ có ý nghĩa thống kê giữa đặc điểm tổn thương trên nội soi và kiểu hình miễn dịch ($p=0,012$). Khác biệt ấy thấy rõ ở loại tổn thương bề mặt ($p<0,001$). Ở những loại tổn thương khác, giá trị p không tính được do có giá trị kỳ vọng thấp.

4.3.4. Mối liên quan giữa hình ảnh tổn thương qua nội soi và nhóm típ mô học

Trong nghiên cứu này ULP tiến triển nhanh bao gồm DLBCL, MCL và TCL. ULP tiến triển chậm bao gồm MALT, FL, D-FL và SLL. Cách phân loại

này tương đương với phân loại ULP độ ác tính cao và ULP độ ác tính thấp như nghiên cứu của Trần Thắng và cộng sự, kết quả nghiên cứu của tác giả cho thấy ULP độ ác tính cao gặp nhiều hơn với 74,5%, và loại tổn thương hay gặp trên nội soi là thể loét sùi, tuy vậy vẫn chưa có sự đối chiếu cho từng loại hình ảnh nội soi [7]. Trong nghiên cứu của chúng tôi, hai nhóm ULP tiến triển nhanh và tiến triển chậm này có mối liên quan có ý nghĩa thống kê với đặc điểm tổn thương trên nội soi ($p<0,05$). Ở cả hai nhóm, đặc điểm tổn thương trên nội soi nổi bật là tổn thương bề mặt và khối lồi không kèm loét, chiếm tổng 69,1% ở nhóm ULP tiến triển nhanh và đến 81,6% ở nhóm ULP tiến triển chậm. Mặt khác, nhóm ULP tiến triển nhanh cho thấy tỷ lệ cao hơn về kiểu tổn thương dạng nấm và khối lồi kèm loét so với nhóm ULP tiến triển chậm. Nghiên cứu của Murat Erkut không đánh giá tương quan hình ảnh nội soi với phân độ ác tính của ULP nhưng cho thấy không có sự khác biệt có ý nghĩa giữa những bệnh nhân có kết quả nội soi là các tổn thương bề mặt, loét hoặc thâm nhiễm lan tỏa và những tổn thương tạo khối về mặt sống thêm toàn bộ (overall survival - OS) và thời gian sống thêm không có biến cố (event-free survival – EFS) [47].

HẠN CHẾ CỦA ĐỀ TÀI

Do hạn chế về điều kiện nghiên cứu, các xét nghiệm Sinh học phân tử chưa được sử dụng cho phân loại ULP dạ dày – ruột như phân loại của WHO – 2019. Với các trường hợp ULP dạ dày tế bào dòng T chúng tôi chưa thể phân loại thành các típ theo phân loại của Tổ chức Y tế thế giới. Một số típ mô học có tỉ lệ lưu hành thấp nên chưa xác định được tất cả các kiểu hình của típ và các mối liên quan với các đặc điểm khác.

KẾT LUẬN

Thực hiện nghiên cứu các đặc điểm mô bệnh học, hóa mô miễn dịch và kiểu hình miễn dịch của 159 bệnh nhân u lympho dạ dày - ruột, chúng tôi rút ra một số kết luận sau:

1. Đặc điểm mô bệnh học và hoá mô miễn dịch của u lympho dạ dày-ruột

Tỉ lệ các típ loại u lympho dạ dày-ruột: u lympho tế bào B lớn lan tỏa (62,3%), u lympho liên kết niêm mạc (20,7%), u lympho tế bào áo nang (9,4%), u lympho tế bào T (3,8%), các típ u lympho thể nang, u lympho thể nang tá tràng và u lympho tế bào nhỏ với mỗi loại chiếm 1,3%.

U lympho tế bào B lớn lan tỏa có 77,8% tế bào u có kích thước lớn, hình thái tế bào u hỗn hợp dạng nguyên tâm bào và dạng nguyên bào miễn dịch chiếm 72,7%. 100% MALT có hình thái lan toả, kích thước tế bào nhỏ và trung bình (59,4%), hình thái tế bào u dạng bạch cầu mono chiếm 43,7%, hình ảnh tổn thương lympho – biểu mô gặp trong 62,5% các trường hợp. MCL có hình thái mô học dạng nốt (73,3%), tế bào u có kích thước hỗn hợp nhỏ và trung bình (53,3%).

2. Các kiểu hình hoá mô miễn dịch của ULP dạ dày-ruột và mối liên quan típ mô học với biểu hiện lâm sàng, nội soi

Kiểu hình miễn dịch của các típ, dưới típ thường gặp:

Dưới típ tế bào B hoạt hóa (DLBCL-ABC) (56%) có 2 kiểu hình: kiểu hình CD20/CD79a+, CD3-, CD10-, Bcl6- (45%); kiểu hình CD20/CD79a+, CD3-, CD10-, Bcl6+, MUM1+ (55%).

Dưới típ tế bào B tâm mầm (DLBCL-GCB) (44%) có 2 kiểu hình: kiểu hình có CD20/CD79a+, CD3-, CD10+ (86%); kiểu hình CD20/CD79a+, CD3-, CD10-, Bcl6+, MUM1- (14%).

U lympho tế bào áo nang (MCL): Kiểu hình CD20/CD79a +, CD3-, Cyclin D1+, SOX11+/- (100%).

U lympho liên kết niêm mạc (MALT): kiểu hình CD20/CD79a +, CD3-, CyclinD1-, CD10/Bcl6-, CD5- (79%), kiểu hình CD20/CD79a +, CD3-, CyclinD1-, CD10/Bcl6-, CD5+, CD23- (21%).

U lympho tiến triển nhanh hay gặp hơn, được phát hiện nhiều ở giai đoạn I và giai đoạn IV. U lympho tiến triển chậm ít gặp giai đoạn IV (6,4%), và giai đoạn I là hay gặp nhất.

Mẫu bệnh phẩm mảnh bấm sinh thiết qua nội soi đường tiêu hóa (60,4%). Vị trí tổn thương ở dạ dày (60,4%), hỗng tràng (11,9%), đại tràng (10,1%) ($p<0,001$). Tổn thương bề mặt (50,3%), dạng khối lồi không loét (20,1%), tổn thương dạng nhiều nốt (1,9%) ($p<0,001$).

U lympho ở dạ dày hay gặp nhất là típ tế bào B lớn lan tỏa (70,7%) và típ liên kết niêm mạc (23,9%) ($p<0,001$). Tổn thương bề mặt là đặc điểm nổi bật cho u lympho liên kết niêm mạc (59,4%) và u lympho tế bào B lớn lan tỏa (53,6%) ($p<0,001$). Dạng khối lồi không loét (39,7%) và dạng khối lồi kèm loét (20,1%) hay gặp trong MCL.

Đặc điểm tổn thương trên nội soi có mối liên quan với nhóm mô học ($p<0,05$), tổn thương dạng nấm và dạng khối lồi kèm loét là 2 đặc điểm ưu thế cho nhóm u lympho tiến triển nhanh.

KIẾN NGHỊ

Qua nghiên cứu này, chúng tôi xin mạnh dạn đề xuất một sơ đồ tóm tắt để tiếp cận chẩn đoán và phân loại típ mô học của u lympho dạ dày-ruột thường gặp dựa trên mô bệnh học và hóa mô miễn dịch gồm 4 bước như sau:

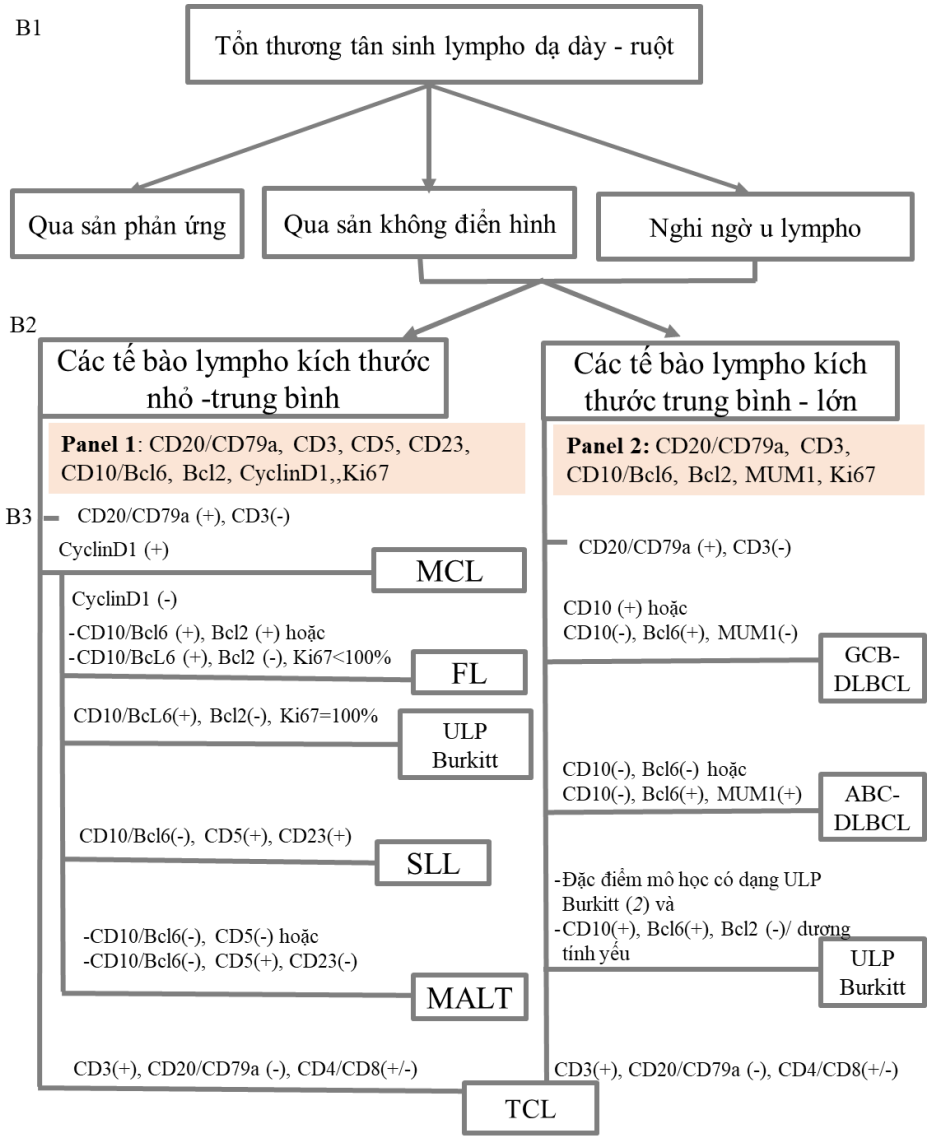

B4: Chẩn đoán xác định dựa trên sự tương thích với mô bệnh học

ABC: activated-B-cell (tế bào B hoạt động)**; B:** bước**; GCB:** germinal-center B-cell (tế bào B tâm mầm)**; MALT**: mucosa-associated lymphoid tissue MALT (ULP liên kết niêm mạc); **MCL**: mantle cell ULP (ULP tế bào áo nang); **SLL**: small lymphocytic ULP (ULP tế bào lympho nhỏ); **DLBCL**: diffuse large B-cell ULP (ULP tế bào B lớn lan tỏa); **FL**: follicular ULP (ULP nang); **TCL**: T-cell ULP (ULP tế bào T).

DANH MỤC CÔNG TRÌNH ĐÃ CÔNG BỐ CỦA TÁC GIẢ

1. Đặng Công Thuận, **Nguyễn Duy Thịnh**, Nguyễn Trần Bảo Song, Nguyễn Văn Mão, Phan Trung Nam, Ngô Quý Trân, Trần Thị Nam Phương, Nguyễn Thanh Tùng, Lê Thị Tâm, Lê Vĩ, Trần Thị Hoàng Liên (2023), "Bước đầu phân loại u lympho dạ dày – ruột dựa trên mô bệnh học và hóa mô miễn dịch". *Tạp chí Y Dược học, Trường Đại học Y - Dược, Đại học Huế*, Tập 13 (01), tr 90 – 97.
2. **Nguyễn Duy Thịnh**, Đặng Công Thuận, Nguyễn Trần Bảo Song, Ngô Quý Trân, Trần Thị Nam Phương (2021), "Vai trò hóa mô miễn dịch trong chẩn đoán và phân loại u lympho dạ dày – ruột". *Tạp chí Y Dược học, Trường Đại học Y - Dược, Đại học Huế*, Tập 11 (06), tr 7- 14.
3. **Nguyễn Duy Thịnh**, Nguyễn Trần Bảo Song, Ngô Quý Trân, Trần Thị Nam Phương, Lê Vĩ, Trần Thị Hoàng Liên, Đặng Công Thuận (2025). "Nghiên cứu một số đặc điểm lâm sàng và giải phẫu bệnh của u lympho tế bào B lớn lan tỏa ở dạ dày – ruột", Tạp chí Y Dược Huế, Trường Đại học Y - Dược, Đại học Huế , Tập 15 (03), tr. 97-104.
4. Quang Trung Tran, **Duy Thinh Nguyen**, Bao Song Nguyen -Tran, Thanh Tung Nguyen, Quy Tran Ngo, Nam Phuong Tran - Thi, Vi Le, Thuan Dang-Cong (2023), Endoscopic and Histopathological Characteristics of Gastrointestinal lymphoma: A Multicentric Study. *Diagnostics*, 13(17), pp 1 -17. https://doi.org/10.3390/diagnostics13172767
5. **Thinh Nguyen Duy**, Quang Trung Tran, Bao Song Nguyen Tran, Tung Nguyen Thanh, Quy Tran Ngo, Nam Phuong Tran Thi, Vi Le and Thuan Dang-Cong (2025). "Gastrointestinal Lymphoma in North Vietnam: Immunophenotype, Association between Clinical Characteristics and Histopathological Types". *Surg. Gastroenterol. Oncol*. 2025;30(1):5-13. DOI: 10.21614/sgo-747

TÀI LIỆU THAM KHẢO

TIẾNG VIỆT

1. Phạm Gia Anh, Trịnh Hồng Sơn (2012), Đặc điểm lâm sàng ung thư ống tiêu hóa không thuộc biểu mô được phẫu thuật tại Bệnh viện Hữu Nghị Việt Đức trong 10 năm, *Tạp chí Y học Việt Nam*, *498*(2), tr. 138–142.
2. Trịnh Bình (2007), hệ tiêu hóa, *Mô phôi*, Nhà xuất bản Y học, tr. 399–425
3. Nguyễn Văn Chủ (2006), Phân loại u lympho ác tính không Hodgking ở dạ dày ruột theo bảng phân loại năm 2001 của Tổ chức Y tế Thế Giới, *Tạp chí Nghiên cứu Y học*, *46*, tr. 92–99.
4. Trần Hương Giang, Hứa Thị Ngọc Hà (2011), Đặc điểm giải phẫu bệnh lymphôm đường tiêu hóa, *Y học Thành phố Hồ Chí Minh*, *15*(2), tr. 74–78.
5. Trần Hương Giang, Hứa Thị Ngọc Hà (2011), Đặc điểm hóa mô miễn dịch lymphôm đường tiêu hóa, *Y Học TP. Hồ Chí Minh*, *15*(2), tr. 79–83.
6. Hứa Thị Ngọc Hà (2014), *Hóa mô miễn dịch trong chẩn đoán tiên lương và điều trị bệnh*, Thành phố Hồ Chí Minh: Nhà Xuất Bản Y Học, tr. 135-138.
7. Nguyễn Phi Hùng, Lê Đình Roanh, Đặng Thế Căn và cộng sự (2008), Ứng dụng hóa mô miễn dịch trong chẩn đoán và phân loại các u lymphô không Hodgkin tại hạch, *Tạp chí Y học Thành phố Hồ Chí Minh*, *12*(4), tr. 531–539.
8. Vũ Thanh Huyền, Đỗ Huyền Nga, Nguyễn Thị Thu Hường (2022), Đặc điểm lâm sàng và cận lâm sàng u lympho không Hodgkin biểu hiện đường tiêu hóa, *vietnam medical journal*, *519*(1), tr. 94–98.
9. Nguyễn Văn Mão (2016), Nghiên cứu đặc điểm mô bệnh học ở bệnh nhân u lymphô ác tnh Hodgkin và Không Hodgkin, *Tạp chí Y Dược học - Trường Đại học Y Dược Huế*, tr. 59–65.
10. Nguyễn Văn Mão, Thảo Lê Thị Thu (2018), Nghiên cứu sự bộc lộ một số dấu ấn miễn dịch để chẩn đoán bệnh lý nghi ngờ u lymphô ác tính, *Tạp chí Y Dược học - Trường Đại học Y Dược Huế*, *8*(4), tr. 28–33.

11. Lê Đình Roanh (2004), Nghiên cứu phát triển kỹ thuật hoá mô miễn dịch trong chẩn đoán một số bệnh ung thư. *Trường Đại Học Y Hà Nội*.

12. Trần Thắng, Võ Quốc Hoàn, Nguyễn Thị Hoa và cộng sự (2023), Đặc điểm lâm sàng, cận lâm sàng u lympho không Hodgkin nguyên phát đường tiêu hóa, *Tạp chí y học Việt Nam*, *2*(525), tr. 166–170.

13. Đặng Công Thuận, Nguyễn Ngọc Thành, Nguyễn Trần Bảo Song và cộng sự (2019), Đặc điểm nội soi, mô bệnh học, hóa mô miễn dịch tân sản mô lymphô dạ dày-ruột, *Y Học TP Hồ Chí Minh*, *23*, tr. 229–235.

14. Nguyễn Khắc Tuyến, Trần Ngọc Dũng (2021), Nghiên cứu đặc điểm mô bệnh học và ứng dụng hóa mô miễn dịch phân loại u lympho ác tính không Hodgkin tại Học Viện Quân Y 103, *Nghiên cứu khoa học*, *63*(2), tr. 3–9.

TIẾNG ANH

15. Ahlawat S., Kanber Y., Charabaty-Pishvaian A., et al. (2006), Primary Mucosa-associated Lymphoid Tissue (MALT) Lymphoma Occurring in the Rectum: A Case Report and Review of the Literature, *Southern Medical Journal*, *99*(12), pp. 1378–1384.

16. Aiman S., Chakrapani A., Sawaimoon S., et al. (2015), Multiple lymphomatous polyposis: Characteristic endoscopic features, *Indian Journal of Gastroenterology*, *34*(1), pp. 87–87.

17. Aje K. T., Abegunde A., Mirza K. (2022), Intestinal Infiltration of Chronic Lymphocytic Leukemia/Small Lymphocytic Lymphoma Found on Screening Colonoscopy, *Cureus*, *14*(1), e21037.

18. Akasaka R., Chiba T., Dutta A. K., et al. (2012), Colonic Mucosa-Associated Lymphoid Tissue Lymphoma, *Case Reports in Gastroenterology*, *6*(2), pp. 569–575.

19. Alvarez-Lesmes J., Chapman J. R., Cassidy D., et al. (2021), Gastrointestinal Tract Lymphomas, *Archives of Pathology & Laboratory Medicine*, *145*(12), pp. 1585–1596.

20. Alyona L., Aizhan S., Aidana T., et al. (2025), Review of Methods for Detection *Helicobacter pylori* in Kazakhstan, *JGH Open*, *9*(1), e70101.

21. Andriani A., Zullo A., Di R. F., et al. (2006), Clinical and endoscopic presentation of primary gastric lymphoma: a multicentre study, *Alimentary Pharmacology & Therapeutics*, *23*(6), pp. 721–726.

22. Arora N., Manipadam M.T., Pulimood A., et al. (2011), Gastrointestinal lymphomas: Pattern of distribution and histological subtypes: 10 years experience in a tertiary centre in South India, *Indian J Pathol Microbiol*, *54*(4), pp. 712–719.

23. Asaad N. Y., Abd E., Moshira M., et al. (2005), Diagnosis and prognosis of B-cell chronic lymphocytic leukemia/small lymphocytic lymphoma (B-CLL/SLL) and mantle cell lymphoma (MCL), *Journal of the Egyptian National Cancer Institute*, *17*(4), pp. 279–290.

24. Aslan A., Akın S., Babacan T., et al. (2019), Gastrointestinal Lymphomas, *Textbook of Gastrointestinal Oncology*, Springer International Publishing, pp. 329–349.

25. Bautista Q., Marnelli A. (2006), Mucosa-associated lymphoid tissue (MALT) lymphoma: a practical guide for pathologists, *Journal of Clinical Pathology*, *60*(4), pp. 361–372.

26. Bautista-Quach, Marnelli A. (2012), Gastrointestinal lymphomas: Morphology, immunophenotype and molecular features, *Gastrointest Oncol*, *3*, pp. 209–225.

27. Boffetta Paolo (2019), *Encyclopedia of cancer* (Vol. 3), Elsevier, pp. 209 – 225.

28. C. Atalay, S. Demir I., Pak M., et al. (2018), Comparison of the algorithms classifying the ABC and GCB subtypes in diffuse large B-cell lymphoma. *Oncology Letters*, 15(5), pp. 6903-6912.

29. C. Atalay, S. Demir I., Pak M., et al. (2023), Primary Gastrointestinal Tract Lymphomas, *Acta chir belg*, *103*, pp. 616–620.

30. Castellino A., Tun A. M., Wang Y. H., et al. (2021), Clinical characteristics and outcomes of primary versus secondary gastrointestinal mantle cell lymphoma, *Blood Cancer J*, *11*(1), pp. 8.

31. Cha R. R., Baek D. H., Lee G. W., et al. (2021), Clinical Features and Prognosis of Patients with Primary Intestinal B-cell Lymphoma Treated with Chemotherapy with or without Surgery, *The Korean Journal of Gastroenterology*, *78*(6), pp. 320–327.

32. Chan J.K.C., Fukayama M. (2019), Haematolymphoid tumours of the digestive system, *Digestive system tumours* (5th ed.), WHO Blue Books.

33. Chen Y., Chen Y., Chen S., et al. (2015), Primary Gastrointestinal Lymphoma, *Medicine*, *94*(47), e2119.

34. Christopher D.M. Fletcher (2013), Tumors of the Lymphoreticular System, Including Spleen and Thymus, *Diagnostic histopathology of tumors* (Vol. 2), Philadelphia: Elsevier, pp. 1343–1381.

35. Chuang S. S., Diss T., Li C. F. (2006), Primary gastric small lymphocytic lymphoma with perforation, *Histopathology*, *49*(6), pp. 656–658.

36. Cornes J. S. (1961), Multiple lymphomatous polyposis of the gastrointestinal tract, *Cancer*, *14*, pp. 249–257.

37. Correa M., Rout P., Malipatel R., et al. (2018), Primary Gastric Lymphoma: Clinicopathological Profile, *Euroasian Journal of Hepato-Gastroenterology*, *8*(1), pp. 6–10.

38. Cree I. A. (2019), *WHO Classification of Tumours. Digestive System Tumours: WHO Classification of Tumours, Volume 1* (5th ed.), International Agency for Research on Cancer Lyon.

39. Cristian M., Aşchie M., Deacu M., et al. (2023), Comparison of Ki67 Proliferation Index in Gastrointestinal Non-Hodgkin Large B-Cell Lymphomas: The Conventional Method of Evaluation or AI Evaluation, *Diagnostics*, *13*(17), pp. 2775.

40. Cui X., Zhou T., Jiang D., et al. (2017), Clinical manifestations and endoscopic presentations of gastric lymphoma: a multicenter seven year retrospective survey, *Rev Esp Enferm Dig*, *109*(8), pp. 566–571.

41. Damaj G., Verkarre V., Delmer A., et al. (2003), Primary follicular lymphoma of the gastrointestinal tract: a study of 25 cases and a literature review, *Ann Oncol*, *14*(4), pp. 623–629.

42. Dambowy P. R., Chaudhary N. A. (2006), Chronic Lymphocytic Leukemia (Small Lymphocytic Lymphoma) Involving the Colon: 919, *Official journal of the American College of Gastroenterology | ACG*, *101*, S366.

43. De Leval, L., Jaffe E. S. (2020), Lymphoma Classification, *The Cancer Journal*, *26*(3), pp. 176–185.

44. Diana M. C., Amanda L., Anand S. L. (2012), Lymphomas of the gastro-intestinal tract - Pathophysiology, pathology, and differential diagnosis, *Indian J Pathol Microbiol* , *55*(1), 1–16.

45. Ding W., Zhao S., Wang Y., et al. (2016), Gastrointestinal Lymphoma in Southwest China: Subtype Distribution of 1,010 Cases Using the WHO (2008) Classification in a Single Institution, *Acta Haematologica*, *135*(1), pp. 21–28.

46. Duffles A., Guilherme C. G., Rocha V. (2020), What do we know about duodenal-type follicular lymphoma? From pathological definition to treatment options, *British Journal of Haematology*, *188*(6), pp. 831–837.

47. Erkut M., Erkut N., Bektas O, et al. (2022), Effect of Clinical, Endoscopic, Radiological Findings, and Complications on Survival in Patients with Primary Gastrointestinal Lymphoma, *The Turkish Journal of Gastroenterology*, *33*(11), pp. 909–917.

48. Evans J. A., Chandrasekhara V., Chathadi K. V., et al. (2015), The role of endoscopy in the management of premalignant and malignant conditions of the stomach, *Gastrointestinal Endoscopy*, *82*(1), pp. 1–8.

49. Fend F., van den Brand, Michiel G., et al. (2024), Diagnostic and prognostic molecular pathology of lymphoid malignancies, *Virchows Archiv*, *484*(2), pp. 195–214.

50. Ferlay J., Ervik M., Lam F., et al. (2024), Global Cancer Observatory: Cancer Today. *https://gco.iarc.who.int/today*.

51. Ferlay J., Colombet M., Soerjomataram I., et al. (2021), Cancer statistics for the year 2020: An overview, *International Journal of Cancer*, *149*(4), pp. 778–789.

52. F.M. Ona-Ortiz, J. Sánchez-del Monte, M.E. Ramírez-Solís, et al. (2019), Mantle cell lymphoma with involvement of the digestive tract, *Revista de Gastroenterología de México*, *84*(4), pp. 434–441.

53. Foukas P. G., Bisig B., de Leval L. (2021), Recent advances in upper gastrointestinal lymphomas: molecular updates and diagnostic implications, *Histopathology*, *78*(1), pp. 187–214.

54. Gerard J. T., Mark T. N. (2017), The digestive system, *Principles of Human Anatomy* (14th ed), Wiley, pp. 766-810.

55. Ghimire P. (2011), Primary gastrointestinal lymphoma, *World Journal of Gastroenterology*, *17*(6), pp. 697.

56. Gong E. J., Ahn J. Y., Jung H. Y., et al. (2016), Helicobacter pylori Eradication Therapy Is Effective as the Initial Treatment for Patients with H. pylori-Negative and Disseminated Gastric Mucosa-Associated Lymphoid Tissue Lymphoma, *Gut Liver*, *10*(5), pp. 706–713.

57. Gopila G., Saumyaranjan M., Ajay G., et al. (2022), Current trends in diagnosis and management of follicular lymphoma, *Am J Blood Res*, *12*, pp. 105–124.

58. Hagen R., Tidwell J., Weng E., et al. (2024), Duodenal Polyposis: An Incidental Finding of Duodenal-Type Follicular Lymphoma, *Cureus*, e73237.

59. Hanlin L. W., Zongming E. C. (2021), Lymphomas of the Gastrointestinal Tract. *Practical Gastrointestinal Pathology* (1st ed), Springer Nature Switzerland, pp.521-543

60. Hans C. P., Weisenburger D. D., Greiner T. C., et al. (2004), Confirmation of the molecular classification of diffuse large B-cell lymphoma by immunohistochemistry using a tissue microarray, *Blood*, *103*(1), pp. 275–282.

61. Hashimoto Y., Nakamura N., Kuze T., et al. (1999), Multiple lymphomatous polyposis of the gastrointestinal tract is a heterogenous group that includes mantle cell lymphoma and follicular lymphoma: Analysis of somatic mutation of immunoglobulin heavy chain gene variable region, *Human Pathology*, *30*(5), pp. 581–587.

62. Hollie N., Asakrah S. (2020), MALT lymphoma of the colon: a clinicopathological review, *Journal of Clinical Pathology*, *73*(7), pp. 378–383.

63. Hori Y., Yamamoto H., Nozaki Y., et al. (2020), Colorectal diffuse large B-cell lymphoma: molecular subclassification and prognostic significance of immunoglobulin gene translocation, *Hum Pathol*, *96*, pp. 67–78.

64. Hsin-Ni L., Jun-Peng C. Sheng-Tsung C., et al. (2020), Density and size of lymphoid follicles are useful clues in differentiating primary intestinal follicular lymphoma from intestinal reactive lymphoid hyperplasia. *Diagnostic Pathology*, pp. 15.

65. Hwang H. S., Yoon D. H., Suh C., et al. (2013), Prognostic value of immunohistochemical algorithms in gastrointestinal diffuse large B-cell lymphoma, *Blood Research*, *48*(4), pp. 266.

66. Inagaki H., Nakamura T., Li C., et al. (2004), Gastric MALT lymphomas are divided into three groups based on responsiveness to Helicobacter Pylori eradication and detection of API2-MALT1 fusion, *Am J Surg Pathol*, *28*(12), pp. 1560–1567.

67. Insabato L., Di V. D., Tornillo L. D., et al. (2003), Clinicopathologic and immunohistochemical study of surgically treated primary gastric MALT lymphoma, *J Surg Oncol*, *83*(2), pp. 106–111.

68. Irina V., Poddubnaya E., Nikolaevna S., et al. (2021), MALT Stomach Lymphomas: Aspects of Diagnosis and Treatment, *Helicobacter pylori*. Rijeka: IntechOpen, pp. 154.

69. Ishikawa E., Nakamura M., Satou A., et al. (2022), Mucosa-Associated Lymphoid Tissue (MALT) Lymphoma in the Gastrointestinal Tract in the Modern Era. *Cancers (Basel), 14*(2), pp.1-18

70. Ishikawa E., Nakamura M., Satou A., et al. (2021, August 1), Epstein-barr virus positive b-cell lymphoproliferative disorder of the gastrointestinal tract, *Cancers*, pp. 1-19

71. J. Isaacson P. G., Norton A. (1994), *Extranodal Lymphomas*, Pathology & Oncology Research, 2, pp.5-10.

72. Jay P., Gozé C., Marsollier C., et al. (1995), The human SOX11 gene: cloning, chromosomal assignment and tissue expression, *Genomics*, *29*(2), pp. 541–545.

73. Jing X., Praveen R., Zhikai C., et al. (2024), Diagnosis and Management of Gastrointestinal Lymphomas, *Gastrointestinal Oncology A Critical Multidisciplinary Team Approach* (2nd ed), Wiley Blackwell, pp. 546–561.

74. Joel K. G. (2009), Neoplastic Adenoma, Stomach, *Diagnostic Pathology Gastrointestinal*, LWW, pp. 233–286.

75. Jung K., Jeon H. S., Park M. I., et al. (2020), Differences in Endoscopic Findings of Primary and Secondary Gastric Lymphoma, *kmj*, *35*(2), pp. 114–124.

76. Kanno T., Katano T., Shimura T., et al. (2022), Characteristic endoscopic findings of gastrointestinal malignant lymphomas other than mucosa-associated lymphoid tissue lymphoma, *Acta Gastro Enterologica Belgica*, *85*(3), pp. 477–483.

77. Kelkitli E., Atay H., Yıldız L., et al. (2014), Mantle cell lymphoma mimicking rectal carcinoma, *Case Rep Hematol*, *2014*, e621017.

78. Kim D. H., Lee D., Kim J. W., et al. (2014), Endoscopic and clinical analysis of primary T-cell lymphoma of the gastrointestinal tract according to pathological subtype, *J Gastroenterol Hepatol*, *29*(5), pp. 934–943.

79. Kim S. J., Choi C. W., Mun Y. C., et al. (2011), Multicenter retrospective analysis of 581 patients with primary intestinal non-hodgkin lymphoma from the Consortium for Improving Survival of Lymphoma (CISL), *BMC Cancer*, *11*, pp. 321.

80. Kim Y. H., Lee J. H., Yang S. K., et al. (2005), Primary colon lymphoma in Korea: a KASID (Korean Association for the Study of Intestinal Diseases) Study, *Dig Dis Sci*, *50*(12), pp. 2243–2247.

81. King J. F., Lam J. T. (2020), A Practical Approach to Diagnosis of B-Cell Lymphomas With Diffuse Large Cell Morphology, *Archives of Pathology & Laboratory Medicine*, *144*(2), pp. 160–167.

82. Kodama M., Kitadai Y., Shishido T., et al. (2007), Primary follicular lymphoma of the gastrointestinal tract: a retrospective case series, *Endoscopy*, *40*(04), pp. 343–346.

83. Kohno S., Ohshima K., Yoneda S., et al. (2003), Clinicopathological analysis of 143 primary malignant lymphomas in the small and large intestines based on the new WHO classification, *Histopathology*, *43*(2), pp. 135–143.

84. Lambrechts C., Vander W. E., Bries G., et al. (2022), Endoscopic diagnosis of a colonic localisation of a mantle cell lymphoma, *Acta Gastro Enterologica Belgica*, *85*(4), pp. 632–634.

85. Laurence de Leval (2013), Lymphoid tumours of the stomach, *Morson and Dawson's Gastrointestinal Patholo* (1st ed), Wiley – Blackwell, pp. 241–270.

86. Lee H. H., Cho S. G., Lee I S., et al. (2020), Mantle cell lymphoma with gastrointestinal involvement and the role of endoscopic examinations, *PLOS ONE*, *15*(9), e0239740.

87. Liu P. P., Xia Y., Bi X., et al. (2018), Trends in Survival of Patients with Primary Gastric Diffuse Large B-Cell Lymphoma: An Analysis of 7051 Cases in the SEER Database, *Disease Markers*, *2018*, pp. 1–7.

88. Liu X., Chen G., Cao D. D., et al. (2024), Comparison of clinical features of patients with or without severe gastrointestinal complications in aggressive gastrointestinal lymphomas, *World Journal of Gastrointestinal Oncology*, *16*(11), pp. 4409–4423.

89. Loosen S. H., Mertens A., Klein I., et al. (2024), Association between *Helicobacter pylori* and its eradication and the development of cancer, *BMJ Open Gastroenterology*, *11*(1), e001377.

90. Marc S. L., Alec J. M. (2022), Other Malignant Tumors of the Stomach and Duodenum, *Textbook of Gastrointestinal Radiology* (5th ed), Elsevier, pp. 290–312.

91. Marco P., Paola P., Alberto B., et al. (2020), Gastrointestinal lymphoproliferative lesions: a practical diagnostic approach, *Pathologica*, *112*, pp. 222–247.

92. Menter T., Trivedi P., Ahmad R., et al. (2017), Diagnostic Utility of Lymphoid Enhancer Binding Factor 1 Immunohistochemistry in Small B-Cell Lymphomas, *American Journal of Clinical Pathology*, *147*(3), pp. 292–300.

93. Meyer P. N., Fu K., Greiner T. C., et al. (2011), Immunohistochemical Methods for Predicting Cell of Origin and Survival in Patients With Diffuse Large B-Cell Lymphoma Treated With Rituximab, *Journal of Clinical Oncology*, *29*(2), pp. 200–207.

94. Michael M., Valerie D. O. (2008), Lymphatic system, *Human Anatomy* (2nd ed), pp. 722–744.

95. Misdraji J. H., Nancy L. H., Robert P., et al. (2011), Primary Follicular Lymphoma of the Gastrointestinal Tract, *American Journal of Surgical Pathology*, *35*(9), pp. 1255–1263.

96. Mounir T., Laurence de L. (2021), Lymphoid Lesions of the Stomach, *Gastrointestinal Pathology: Correlative Endoscopic and Histologic Assessment* (1st ed), Wiley Blackwell, pp. 142–161.

97. Mozos A., Royo C., Hartmann E., et al. (2009), SOX11 expression is highly specific for mantle cell lymphoma and identifies the cyclin D1-negative subtype, *Haematologica*, *94*(11), pp. 1555–1562.

98. Nagashima R., Takeda H., Maeda K., et al. (1996), Regression of duodenal mucosa-associated lymphoid tissue lymphoma after eradication of Helicobacter pylori, *Gastroenterology*, *111*(6), pp. 1674–1678.

99. Nakamura S., Akazawa K., Kinukawa N., et al. (1996), Inverse correlation between the expression of bcl-2 and p53 proteins in primary gastric lymphoma, *Human Pathology*, *27*(3), pp. 225–233.

100. Nakamura S., Ponzoni M. (2020), Marginal zone B-cell lymphoma: lessons from Western and Eastern diagnostic approaches, *Pathology*, *52*(1), pp. 15–29.

101. Nakamura S., Matsumoto T. (2013), Gastrointestinal Lymphoma: Recent Advances in Diagnosis and Treatment, *Digestion*, *87*(3), pp. 182–188.

102. Nakamura S., Matsumoto T., Iida M., et al. (2003), Primary gastrointestinal lymphoma in Japan, *Cancer*, *97*(10), pp. 2462–2473.

103. Nakamura S., Matsumoto T., Takeshita M., et al. (2000), A clinicopathologic study of primary small intestine lymphoma, *Cancer*, *88*(2), pp. 286–294.

104. Nakamura S., Sugiyama T., Matsumoto T. (2012), Long-term clinical outcome of gastric MALT lymphoma after eradication of *Helicobacter pylori*: a multicentre cohort follow-up study of 420 patients in Japan, *Gut*, *61*(4), pp. 507–513.

105. Nishimura M. F., Nishimura Y., Nishikori A., et al. (2021), Primary Gastrointestinal T-Cell Lymphoma and Indolent Lymphoproliferative Disorders: Practical Diagnostic and Treatment Approaches, *Cancers*, *13*(22), pp. 5774.

106. Nonaka K., Ohata K., Matsuhashi N. (2014), Endoscopic Diagnosis of Gastric MALT Lymphoma, *Journal of Cancer Therapy*, *05*(05), pp. 448–452.

107. Olszewska-Szopa M., Wróbel T. (2019), Gastrointestinal non-Hodgkin lymphomas, *Advances in Clinical and Experimental Medicine*, *28*(8), pp. 1119–1124.

108. O'Malley D. P., Lee J. P., Bellizzi A. M. (2017), Expression of LEF1 in mantle cell lymphoma, *Annals of Diagnostic Pathology*, *26*, pp. 57–59.

109. Ott German (2017), Aggressive B-cell lymphomas in the update of the 4th edition of the World Health Organization classification of haematopoietic and lymphatic tissues: refinements of the classification, new entities and genetic findings, *British Journal of Haematology*, *178*(6), pp. 871–887.

110. P. B. Hansen, R. L. Scov, U. Pedersen-Bjergaard, et al. (1998), Primary gastrointestinal non-Hodgkin's lymphoma in adults: a population-based clinical and histopathologic study, *Journal of Internal Medicine, 244*, pp. 71–78.

111. Pasqualucci, Laura, & Dalla-Favera, Riccardo. (2015). The Genetic Landscape of Diffuse Large B-Cell Lymphoma. *Seminars in Hematology*, *52*(2), 67–76. https://doi.org/10.1053/j.seminhematol.2015.01.005

112. Pizzi M., Sabattini E., Parente P., et al. (2020), Gastrointestinal lymphoproliferative lesions: a practical diagnostic approach, *Pathologica*, *112*(3), pp. 227–247.

113. Pohl D. K., Peter M, Bordier V., et al. (2019), Review of current diagnostic methods and advances in *Helicobacter pylori* diagnostics in the era of next generation sequencing, *World Journal of Gastroenterology*, *25*(32), pp. 4629–4660.

114. Ramachandran P., Sahni S., Wang J. C. (2019), De Novo CD5+ Primary Gastrointestinal Diffuse Large B-Cell Lymphoma: Challenges With Treatment and Clinical Course, *Journal of Investigative Medicine High Impact Case Reports*, *7*, e232470961989354.

115. Romaguera J. E., Medeiros L., Hagemeister F. B., et al. (2003), Frequency of gastrointestinal involvement and its clinical significance in mantle cell lymphoma, *Cancer*, *97*(3), pp. 586–591.

116. Ruskoné-Fourmestraux A., Audouin J. (2010), Primary gastrointestinal tract mantle cell lymphoma as multiple lymphomatous polyposis, *Best Practice & Research Clinical Gastroenterology*, *24*(1), pp. 35–42.

117. Salar A., Juanpere N., Bellosillo B., et al. (2006), Gastrointestinal Involvement in Mantle Cell Lymphoma: A Prospective Clinic, Endoscopic, and Pathologic Study, *American Journal of Surgical Pathology*, *30*(10), pp. 1274–1280.

118. Scott R. O. (2016), General Approach to Lymphomas of the Gastrointestinal Tract, *Neoplastic Gastrointestinal Pathology An Illustrated Guide* (1st ed). pp. 75–86.

119. Shia J., Teruya-Feldstein J., Pan D., et al. (2002), Primary Follicular Lymphoma of the Gastrointestinal Tract, *The American Journal of Surgical Pathology*, *26*(2), pp. 216–224.

120. Shirwaikar T., Anusha S. M., Quigley E. (2019), Gastrointestinal lymphoma: the new mimic, *BMJ Open Gastroenterology*, *6*(1), e000320.

121. Singh V. G., Dhairya G., Jacob A., et al. (2022), Epidemiology and Determinants of Survival for Primary Intestinal Non-Hodgkin Lymphoma: A Population-Based Study, *World Journal of Oncology*, *13*(4), pp. 159–171.

122. Skarbnik A. P., Goy A. H. (2015), Mantle cell lymphoma: state of the art, *Clin Adv Hematol Oncol*, *13*(1), pp. 44–55.

123. Skinnider B. F. (2018), Lymphoproliferative Disorders of the Gastrointestinal Tract, *Archives of Pathology & Laboratory Medicine*, *142*(1), pp. 44–52.

124. Song H. J. (2018), Gastric Lymphomas and Other Gastric Malignancies, *Clinical Gastrointestinal Endoscopy*, Springer Singapore, pp. 269–282

125. Sugita S., Iijima T., Furuya S., et al. (2007), Gastric T-cell lymphoma with cytotoxic phenotype, *Pathology International*, *57*(2), pp. 108–114.

126. Sunggoro A. J., Dwianingsih E. K., Utomo B. P., et al. (2021), A Complicated Case of Diffuse Large B-Cell Lymphoma in an Elderly Presenting with Massive Gastrointestinal Bleeding Successfully Treated with R-mini CHOP, *Case Reports in Oncology*, *14*(1), pp. 262–268.

127. Suresh B., Asati V., Lakshmaiah K. C., et al. (2019), Primary gastrointestinal diffuse large B-cell lymphoma: A prospective study from South India, *South Asian Journal of Cancer*, *08*(01), pp. 57–59.

128. Swerdlow S. H., Campo E. P., Stefano A., et al. (2016), The 2016 revision of the World Health Organization classification of lymphoid neoplasms, *Blood*, *127*(20), pp. 2375–2390.

129. Takata K., Miyata T., Tomoko S., et al. (2018), Gastrointestinal follicular lymphoma: Current knowledge and future challenges, *Pathology International*, *68*(1), pp. 1–6.

130. Takata K., Okada H., Ohmiya N., et al. (2011), Primary gastrointestinal follicular lymphoma involving the duodenal second portion is a distinct entity: A multicenter, retrospective analysis in Japan, *Cancer Science*, *102*(8), pp. 1532–1536.

131. Tamura S., Ohkawauchi K., Yokoyama Y., et al. (2004), Non-multiple lymphomatous polyposis form of mantle cell lymphoma in the gastrointestinal tract, *Journal of Gastroenterology*, *39*(10), pp. 995–1000.

132. Terada T. (2013), Extranodal marginal zone lymphoma of mucosa-associated lymphoid tissue (MALT lymphoma) of the ileum in a 35-year-old Japanese woman, *International journal of clinical and experimental pathology*, *6*(5), pp. 951–956.

133. Thandra K. C., Barsouk A., Saginala K., et al. (2021), Epidemiology of Non-Hodgkin's Lymphoma, *Medical Sciences*, *9*(1), pp. 5.

134. Tian F. Y., Wang J. X., Huang G., et al. (2023), Clinical and endoscopic features of primary small bowel lymphoma: a single-center experience from mainland China, *Frontiers in Oncology*, *16*, pp. 1-13.

135. Tsujimoto Y., Cossman J., Jaffe E., (1985), Involvement of the bcl-2 Gene in Human Follicular Lymphoma, *Science*, *228*(4706), pp. 1440–1443.

136. Tuffaha M., Guski H., Kristiansen G. (2023), Markers and Immunoprofile of Lymphoid Neoplasms, *Immunohistochemistry in Tumor Diagnostics*, Cham: Springer International Publishing, pp. 207–250.

137. Vetro C., Bonanno G., Giulietti G., et al. (2015), Rare gastrointestinal lymphomas: The endoscopic investigation, *World Journal of Gastrointestinal Endoscopy*, *7*(10), pp. 928.

138. Wang G., Auerbach A., Wei M., et al. (2009), t(11;18)(q21;q21) in extranodal marginal zone B-cell lymphoma of mucosa-associated lymphoid tissue in stomach: a study of 48 cases, *Modern Pathology*, *22*(1), pp. 79–86.

139. Wang W., Lin P., Yao H., et al. (2017), Clinical analysis of Primary Gastrointestinal Non-Hodgkin's Lymphoma, *Pakistan Journal of Medical Sciences*, *33*(6), pp. 1406–1411.

140. William E. K. (2017), Lymphoproliferative and Related Disorders of the Gastrointestinal Tract. *Fenoglio-Preiser's Gastrointestinal Pathology* (4th ed), Wolters Kluwer, pp. 3513-3771.

141. World Health Organization (2019), *Digestive system tumours* (5th Ed.), *WHO Classification of Tumours*, pp. 374-431.

142. Xiang Y., Yao L. (2022), Analysis of 78 Cases of Primary Gastrointestinal Lymphoma, *Journal of Healthcare Engineering*, *2022*, pp. 1–6.

143. Xie Y., Pittaluga S., Jaffe E. S. (2015), The Histological Classification of Diffuse Large B-cell Lymphomas, *Seminars in Hematology*, *52*(2), pp. 57–66.

144. Yachida T., Matsuda T., Sakamoto T., et al. (2022), Endoscopic features of colorectal lymphoma according to histological type, *JGH Open*, *6*(4), pp. 257–262.

145. Yamamoto S., Nakase H., Yamash K., et al. (2010), Gastrointestinal follicular lymphoma: review of the literature, *Journal of Gastroenterology*, *45*(4), pp. 370–388.

146. Yang B. C., Yan H. L., Luo X. Y., et al. (2024), Endoscopic morphology of gastric MALT lymphoma correlate with API2/MALT1 fusion and predict treatment response after helicobacter pylori eradication, *BMC Gastroenterology*, *24*(1), pp. 388.

147. Yilmaz B., Posul E., Col C., et al. (2014), Diffuse gastric mantle cell lymphoma resembling gastrointestinal stromal tumors, *Gastrointestinal Endoscopy*, *79*(3), pp. 375.

148. Zepeda G., Sergio C., Jesús O. C., et al. (2008), Gastric infiltration of diffuse large B-cell lymphoma: Endoscopic diagnosis and improvement of lesions after chemotherapy, *World Journal of Gastroenterology*, *14*(27), pp. 4407.

149. Zhang Y. H., Liu J., Dawlett M., et al. (2014), The role of SOX11 immunostaining in confirming the diagnosis of mantle cell lymphoma on fine-needle aspiration samples, *Cancer Cytopathology*, *122*(12), pp. 892–897.

150. Zhang Z., Shen Y., Shen D., et al. (2012), Immunophenotype classification and therapeutic outcomes of Chinese primary gastrointestinal diffuse large B-cell lymphoma, *BMC gastroenterology*, *12*, pp. 77.

151. Zukerberg L. R., Ferry J. A., Southern J. F., et al. (1990), Lymphoid infiltrates of the stomach. Evaluation of histologic criteria for the diagnosis of low-grade gastric lymphoma on endoscopic biopsy specimens, *The American journal of surgical pathology*, *14*(12), pp. 1087–99.

152. Zullo A., Hassan C., Andriani A., et al. (2010), Primary low-grade and high-grade gastric MALT-lymphoma presentation, *J Clin Gastroenterol*, *44*(5), pp. 340–344.

PHỤ LỤC

Hình ảnh mô bệnh học nhuộm HE và kết quả hóa mô miễn dịch một số típ ULP dạ dày - ruột

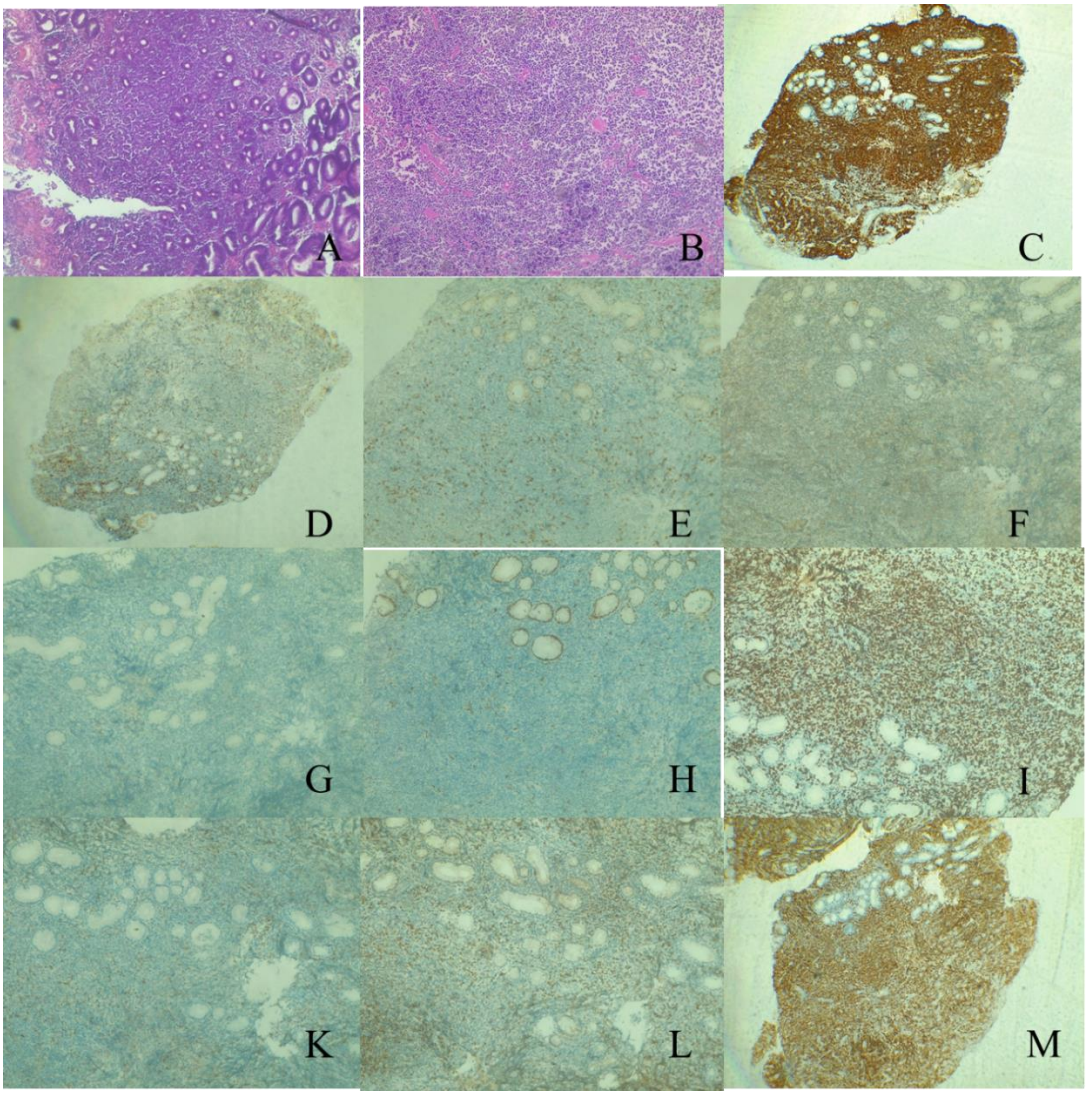

Kết quả nhuộm HE và hóa mô miễn dịch của bệnh nhân mã số GPB 25745
Chẩn đoán: ULP tế bào lớn lan tỏa, dưới típ tế bào B tâm mầm
A. HE x40, B. HE x100, C. CD20 dương tính, D. CD3 âm tính, E. CD5 âm tính, F. CD10 dương tính, G. CD23 âm tính, H. Cyclin D1 âm tính, I. Ki67 dương tính 70%, K. Bcl2 âm tính, L. BCl6 dương tính, M. CD79a dương tính.

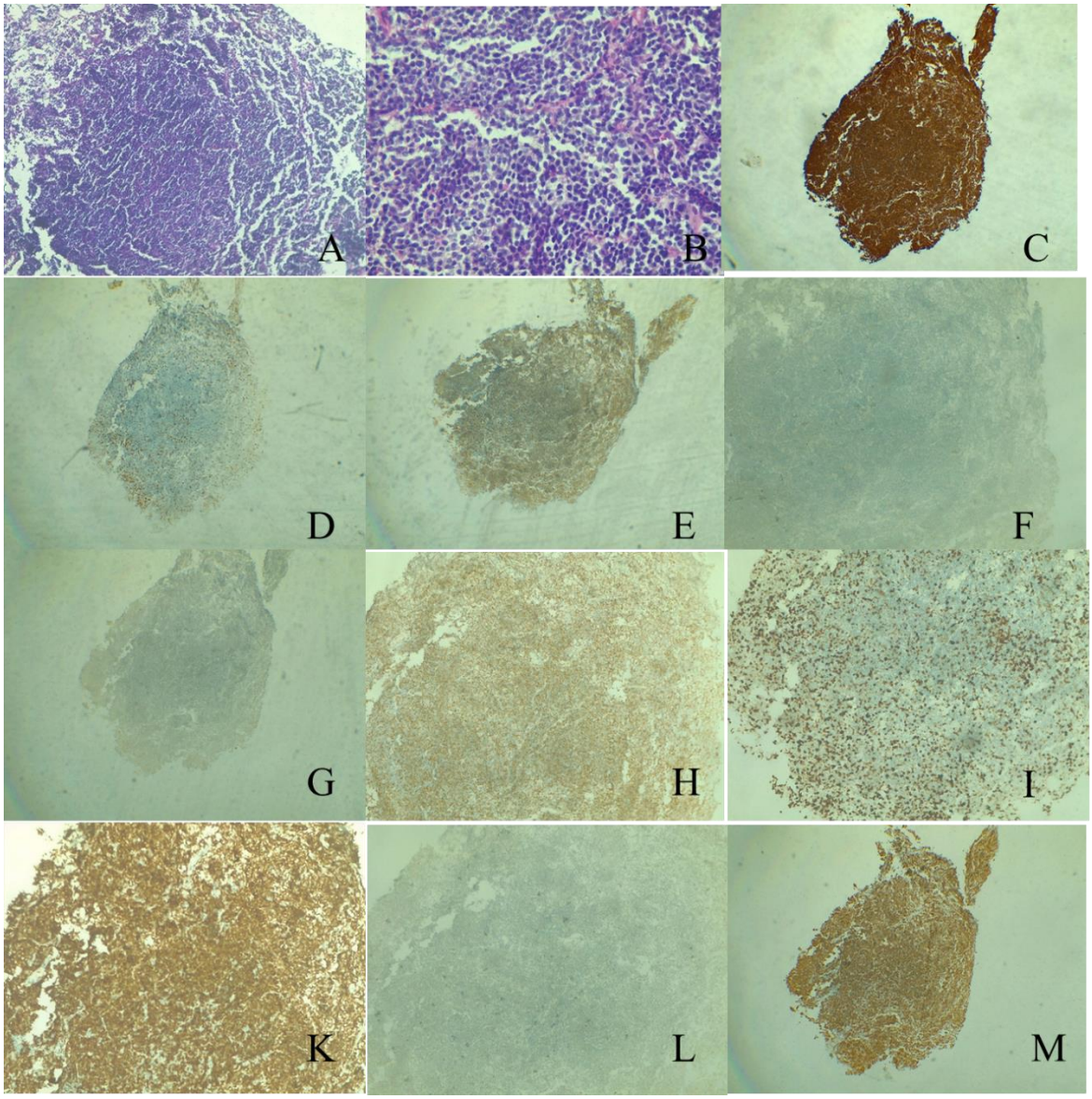

Kết quả nhuộm HE và hóa mô miễn dịch của bệnh nhân mã số GPB 44690
Chẩn đoán: ULP típ tế bào áo nang

A. HE x40, B. HE x100, C. CD20 dương tính, D. CD3 âm tính, E. CD5 dương tính, F. CD10 âm tính, G. CD23 âm tính, H. Cyclin D1 dương tính, I. Ki67 dương tính 30%, K. Bcl2 dương tính, L. BCl6 âm tính, M. CD79a dương tính.

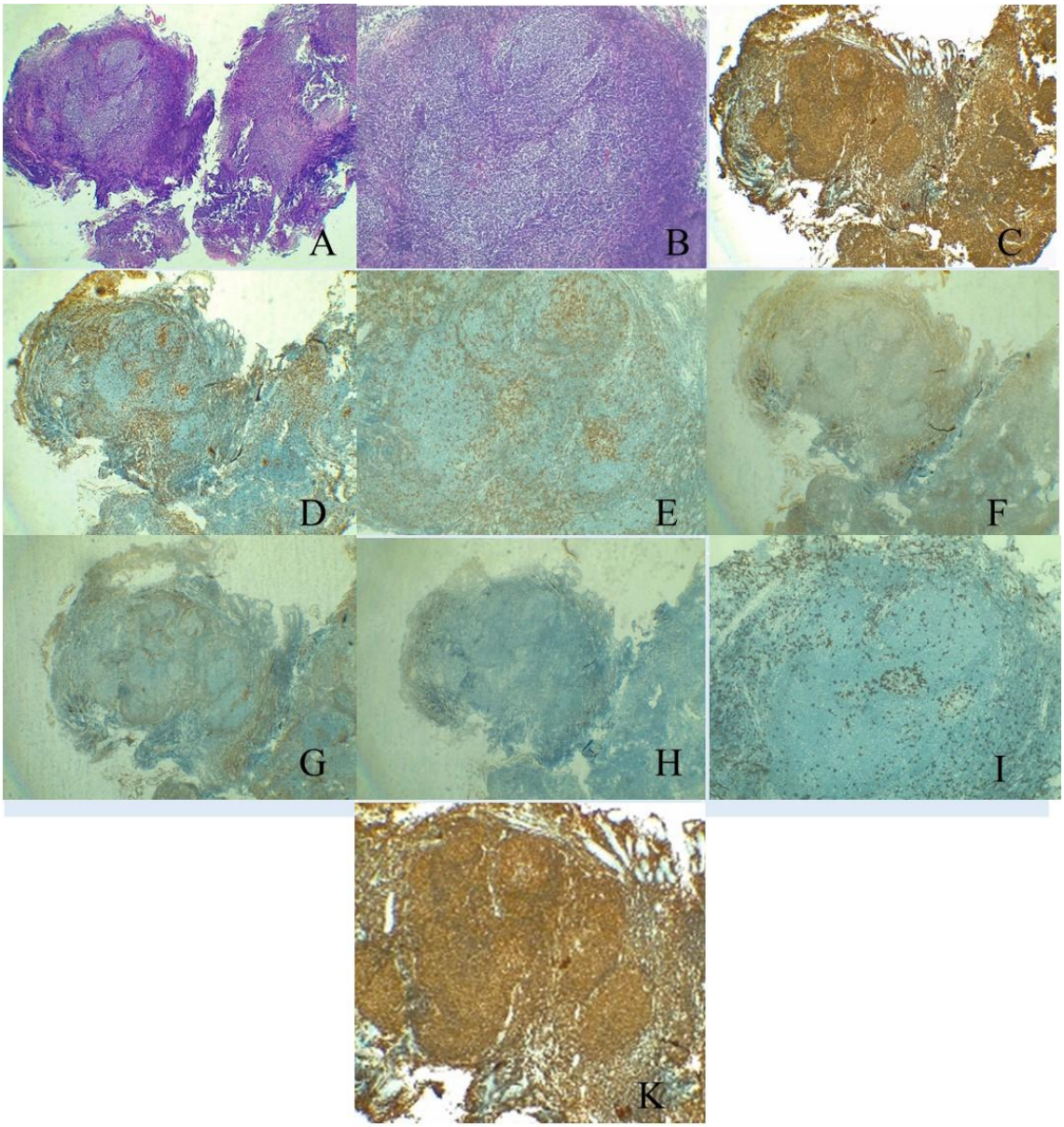

Kết quả nhuộm HE và hóa mô miễn dịch của bệnh nhân mã số GPB 51668
Chẩn đoán: ULP típ nang

A. HE x40, B. HE x100, C. CD20 dương tính, D. CD3 âm tính, E. CD5 âm tính, F. CD10 âm tính, G. CD23 âm tính, H. Cyclin D1 dương tính, I. Ki67 dương tính 15% trong tâm nang, K. BCl2 dương tính trong tâm nang lympho

PHIẾU THU THẬP SỐ LIỆU

Số phiếu:…….

ĐỀ TÀI: NGHIÊN CỨU ỨNG DỤNG HÓA MÔ MIỄN DỊCH ĐỂ PHÂN LOẠI ULP DẠ DÀY – RUỘT

1. PHẦN HÀNH CHÍNH

- Tên bệnh nhân:……...
- Giới tính:…..…….. Tuổi:…….
- Nghề nghiệp:…… Số điện thoại:…….....
- Địa chỉ:……...…… Khoa phòng:……
- Số vào viện:…….…..... Ngày làm GPB:……
- Mã số bệnh nhân:…… Mã số tiêu bản GPB:…….

2. ĐẶC ĐIỂM LÂM SÀNG

2.1. Triệu chứng vào viện:

- Đau bụng ☐
- Cầu phân máu ☐
- Đầy bụng ☐
- Tiêu chảy ☐
- Triệu chứng khác ☐

2.2. Có 1 hoặc nhiều đặc điểm của "triệu chứng B": ☐

2.3. Biến chứng: không ☐ có ☐

- Xuất huyết tiêu hóa ☐
- Tắt ruột ☐
- Thủng tạng rỗng ☐

3. ĐẶC ĐIỂM ĐẠI THỂ, NỘI SOI CỦA U

3.1. Đặc điểm mẫu bệnh phẩm

- Mảnh bấm nội soi ☐
- Phẫu thuật ☐

3.2. Vị trí tổn thương :

①Dạ dày ☐ ②Tá tràng ☐

③Ruột non ☐ ④Hồi manh tràng ☐

⑤Đại tràng ☐ ⑥Trực tràng ☐

3.3. Đặc điểm tổn thương :

- Tổn thương bề mặt ☐
- Khối lồi ☐
- Loét sùi ☐
- Loét của khối lồi ☐
- Nốt lan tỏa ☐
- Phì đại nếp gấp niêm mạc ☐

3.4. HP test : ☐ Không chỉ định ☐ Âm tính ☐ Dương tính

4. ĐẶC ĐIỂM VI THỂ GIẢI PHẪU BỆNH:

4.1. Hình thái mô học có hai biến số:

- Lan tỏa ☐
- Nốt/Nang ☐

4.2. Kích thước tế bào u

Nhỏ ☐

Hỗn hợp nhỏ và trung bình ☐

Trung bình ☐

Hỗn hợp trung bình và lớn ☐

Lớn ☐

4.3. Đặc điểm hình thái tế bào: có các biến số sau

+ Dạng nguyên tâm bào ☐ + Dạng tâm bào ☐

+ Dạng nguyên bào miễn dịch ☐ + Dạng bạch cầu mono ☐

+ Dạng bất thục sản ☐ + Dạng tương bào ☐

+ Hỗn hợp ☐ + Dạng lympho bào nhỏ ☐

+ Không thể xác định ☐

4.4. Có tổn thương lympho – biểu mô: có ☐ không ☐

4.5. Cấu trúc tuyến:

+ Bình thường ☐

+ Quá sản ☐

+ Loạn sản ☐

+ Mất cấu trúc tuyến ☐

4.6. Mô đệm dưới niêm mạc:

+ Tổn thương dạng lympho ác tính ☐

+ Lympho dạng không điển hình ☐

+ Tổn thương nội biểu mô thâm nhiễm lympho ☐

+ Quá sản nang lympho ☐

4.7. Kết quả mô bệnh học:

+ ULP Không – Hodgkin ☐

+ Quá sản mô lympho dưới niêm mạc không điển hình, chưa loại trừ/hướng đến ULP ☐

+ ULP liên kết niêm mạc ☐

+ ULP thể nang ☐

+ ULP tế bào áo nang ☐

+ ULP tế bào B lớn lan tỏa ☐

+ ULP tế bào B nhỏ ☐

+ ULP tế bào T ☐

5. ĐẶC ĐIỂM HÓA MÔ MIỄN DỊCH

Kết quả / Dấu ấn	Dương tính	Âm tính
CD3		
CD5		
CD10		
CD20		
CD23		
CD79a		
Bcl2		
Bcl6		
CyclinD1		
Mum1		
SOX11		
CD4		
CD8		
Ki67		
Khác		

6. KẾT LUẬN

+ ULP liên kết niêm mạc ☐
+ ULP tế bào B lớn lan tỏa ☐
  Dưới típ hoạt hóa ☐
  Dưới típ giống tế bào B tâm mầm ☐
+ ULP tế bào áo nang ☐
+ ULP thể nang ☐
+ ULP thể nang, típ tá tràng ☐
+ ULP tế bào B nhỏ ☐

+ ULP tế bào T ☐

+ Khác, ghi rõ:……

Huế, ngày tháng năm 202

Người thực hiện